LEHMANNS MEDICIN.

HAND-ATLANTEN

BAND VII.

ATLAS

DER

OPHTHALMOSKOPIE

VON

O. HAAB.

MÜNCHEN
VERLAG von J. F. LEHMANN

101

CENTRAL PATHOLOGICAL LABORATORY
MENTAL HOSPITALS DEPARTMENT

Class No. HM
Acc. no. 521

in MÜNCHEN.

ıdatlanten.

ırtsakt in 98 farbigen
ı Text von Dr. O.
Frauenklinik
geb. *M.* 4.—
r geburtshilf-
Abbildungen.
s. Z. Assistent
g. geb. *M.* 8.—
des Rachens
chwarzen Ab-
Grünwald.
geb. *M.* 6.—
bigen Tafeln,
ten Text von
geb. *M.* 10.—
52 farbigen
8 Seiten Text.
rivatdocent an
geb. *M.* 7.—
e und ophthal-
farbigen Ab-
Dr. O. Haab
geb. *M.* 10.—
Fracturen und
ch in Greifs-
Originalzeich-
geb. *M.* 8 —

INSTITUTE OF PSYCHIATRY, THE MAUDSLEY H

SURNAME (Block letters)	Signature

1	2	3	4	5	6	7	8	9	10	11	12

HAAB, O.

Atlas und grundriss der ophthalmoskopie und ophthalmoskopisc diagnostik, 1895.

Class No.....HM.....

Acc. No.....521...

200930716 2
INST. PSYCH.

PATHOLOGICAL LABORATORY MAUDSLEY HOSPITAL
CLAYBURY

Lehmann's medicin. Handatlanten.

Im Jahre 1895 kommen zur Ausgabe:

Bd. III. **Atlas und Grundriss der Gynäkologie.** In circa 150 farbigen Abbildungen. Von Dr. O. Schäffer.
Preis eleg. geb. circa *M.* 8.—.

Bd. IX. **Atlas des gesunden und kranken Nervensystems** nebst Abriss der Anatomie, Pathologie und Therapie desselben. Mit zahlreichen naturgetreuen Abbildungen von Serienschnitten zur Darstellung des Faserverlaufes, Schematen und Photographien aller wichtigen Krankheitsprocesse Von Dr. Chr. Jacob, s. Z. I. Assistent der med. Klinik in Erlangen. Preis eleg. geb. circa *M.* 10.—.

Bd. X. **Atlas und Grundriss der patholog. Anatomie.** In circa 100 farbigen Tafeln. Von Prof. Dr. Bollinger.
Preis elegant gebunden *M.* 12.—.

Bd. XI. **Atlas und Grundriss der Verbandlehre.** Von Privatdocent Dr. A. Hoffa in Würzburg.
Preis elegant gebunden circa *M.* 5.—.

Bd. XII. **Atlas und Grundriss der allgemeinen Chirurgie** von Privatdozent Dr. A. Hoffa in Würzburg. In circa 200 Abbildungen. Preis eleg. geb. circa *M.* 10.—.

Bd. XIII. **Atlas und Grundriss der Bacteriologie und Infectionskrankheiten.** In 64 Tafeln. Preis eleg. geb. ca. *M.* 10.—.

Bd XIV. **Atlas und Grundriss der Anatomie.** In 100 farbigen Tafeln. Preis eleg. geb. circa *M.* 10.—.

Bd. XV. **Atlas der Kehlkopfkrankheiten.** In 40 farbig. Tafeln.
Preis eleg. geb. circa *M.* 6.—.

Bd. XVI. **Atlas und Gundriss der gerichtlichen Medicin.** In circa 50 Abbildungen. Preis eleg. geb. circa *M* 7.—.

Bd. XVII. **Atlas und Grundriss der klin. Mikroskopie.** Circa 64 Tafeln. Preis eleg. geb. *M.* 8—.

Verlag von J. F. LEHMANN in MÜNCHEN.

Skizzenbuch

zur Einzeichnung

Ophthalmoscopischer Beobachtungen

des

Augen-Hintergrundes.

Von **Dr. O. Haab,**

Professor an der Universität und Direktor der Augenklinik in Zürich.

Zweite Ausgabe. — Preis M. 4.—.

Sämmtliche in der Praxis vorkommende Fälle lassen sich mit geringer Mühe in grösster Naturtreue in dem Skizzenbuche zur Darstellung bringen. Es bildet somit eine vorzügliche Ergänzung zum Atlas der Ophthalmoscopie desselben Verfassers.

P. Dörffel, Hof-Optiker und Mechaniker. Berlin N. W. Unter den Linden 46.

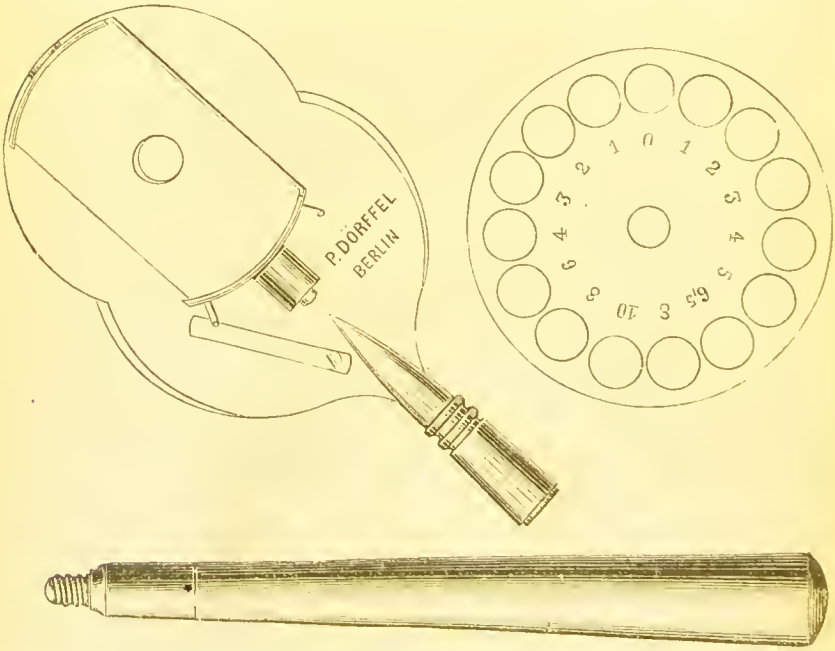

Augenspiegel

von **Prof. Dr. O. Haab** in Zürich.

Preis M. 25.—.

Das Instrument enthält 8 Concav- und 6 Convexgläser in einer Scheibe. Der Spiegel kann schief gestellt werden.

RATORY
AYBURY

LEHMANN'S MEDICIN. HANDATLANTEN.

BAND VII.

ATLAS UND GRUNDRISS
DER
OPHTHALMOSKOPIE
UND
OPHTHALMOSKOPISCHEN DIAGNOSTIK

MIT 5 TEXT- UND 102 FARBIGEN ABBILDUNGEN AUF 64 TAFELN

VON

Dr. O. HAAB,

PROFESSOR AN DER UNIVERSITÄT UND DIREKTOR DER AUGENKLINIK IN ZÜRICH.

ICH HAB'S GEWAGT
TEACHING AND RESEARCH LABORATORY,
LEY HOSPITAL MEDICAL SCHOOL.

MÜNCHEN 1895.

VERLAG VON J. F. LEHMANN.

VERTRETUNG FÜR DIE SCHWEIZ: E. SPEIDEL IN ZÜRICH.

Das Recht der Uebersetzung bleibt vorbehalten.

Lithographie u. lithographischer Druck von *Fr. Reichhold*,
Satz und Druck von *Dr. C. Wolf & Sohn*,
Papier von *O. Heck*,
Einbände von *L. Beer*,
sämtlich in München.

Inhaltsverzeichnis.

	Seite
Einleitung	1
Erklärung des Augenspiegels	7
Die Untersuchung im aufrechten Bild	13
Messung des kurzsichtigen Auges	17
Messung des übersichtigen Auges	21
Messung des Astigmatismus	27
Die Grösse des ophthalmoscopischen Gesichtsfeldes	31
Die Untersuchung im umgekehrten Bild	33
Die Grösse des ophthalmoscopischen Gesichtsfeldes	35
Vergrösserung im aufrechten und umgekehrten Bild	36
Messung der Refraction im umgekehrten Bild	38
Die Bestimmung von Unebenheiten am Augengrunde	39
Die Untersuchung im durchfallenden Licht	40
Die Schattenprobe oder Skiascopie	41
Die Beschaffenheit des Ophthalmoscops	46
Die Vornahme der Augenspiegeluntersuchung	52
Die Beschreibung des normalen Augengrundes	60

Figuren.

Nr. 1. Normaler Augengrund mit mittlerer Pigmentirung.
„ 2. „ „ „ schwacher „
„ 3 a. Stark pigmentirter Augengrund, Netzhautreflexe.
„ 3 b. Stark pigmentirte Aderhaut, deren Gefässe dadurch sehr deutlich hervortreten.
„ 4 a. Augengrund des (pigmentirten) Kaninchens.
„ 4 b. Markhaltige Nervenfasern beim Menschen.
„ 4 c. Dasselbe etwas weniger stark.

PATHOLOGICAL LABORAT
L.C.A.
CLAYB

Angeborene Fehler des Auges.

Nr. 5. Aderhautcolobom nach unten.
„ 6 a. Aderhaut- und Sehnerven-Colobom.

Nr. 6 b. Angeborener Pigmentmangel im Maculagebiet.
„ 7 a. Angeborener Defect in der Aderhaut, nach aussen-oben.
„ 7 b. Angeborener Defect in der Aderhaut, nasalwärts.
„ 8 a. Angeborener Defect in der Aderhaut, nach aussen-oben.
„ 8 b. Angeborener gänzlicher Pigmentmangel, Albinismus.
„ 9. Angeborene Verschiebung der Linse. Ectopia lentis congenita.

Erkrankungen des Sehnervs.

Nr. 10 a. Beginnende Entzündung des Sehnervenendes.
„ 10 b. Stärkere Entzündung des Sehnervenendes.
„ 11 a. Stauungspapille bei Hirntumor.
„ 11 b. „ „ „
„ 12. Neuro-retinitis specifica.
„ 13. Papillitis bei Meningitis.
„ 14. „ „ Orbitaltumor.
„ 15 a. Atrophie nach Neuritis.
„ 15 b. „ „ Leitungsunterbrechung.
„ 16 a. Graue Atrophie im Beginn.
„ 16 b. „ „ vorgerückt.
„ 17. Atrophie bei Glaucom, vollständig.
„ 18 a. „ „ „ im Beginn.
„ 18 b. „ Glaucoma haemorrhagicum.

Netzhauterkrankungen.

Nr. 19 a. Albuminurische Netzhauterkrankung.
„ 19 b. „ „
„ 20 a. Dasselbe mit starken weissen Degenerationsherden.
„ 20 b. „ „ vielen Blutungen und Neuritis.
„ 21 a. „ nur wenig ausgesprochen.
„ 21 b. „ „ „ „
„ 22 a. Diabetische Netzhauterkrankung.
„ 22 b. „ „
„ 23. Netzhautveränderungen bei perniciöser Anaemie.
„ 24. Embolie der arteria centralis retinae.
„ 25 a. Thrombose eines Astes der Centralvene der Netzhaut.
„ 25 b. Thrombose der Centralvene der Netzhaut.
„ 26. Embolie eines Astes der Centralarterie der Netzhaut.
„ 27. Blutung zwischen Netzhaut und Glaskörper.
„ 28. Syphilitische Arterienerkrankung der Netzhaut.
„ 29. Pigmentdegeneration der Netzhaut.
„ 30. „ „ „
„ 31. Veränderung des Augengrundes bei angeborener Syphilis.

Nr. 32. Veränderung des Augengrundes bei angeborener Syphilis.
„ 33. Veränderung des Augengrundes bei angeborener Syphilis.
„ 34. Chorio-Retinitis, chronische.
„ 35 a. Macula-Erkrankung bei Myopie.
„ 35 b. „ „ „
„ 36 a. Macula-Erkrankung bei Myopie im Beginn.
„ 36 b. „ „ „ älter.
„ 36 c. „ „ „ ganz alt.
„ 37 1. Macula-Erkrankung im Greisenalter.
„ 37 2. „ „ „
„ 37 3. „ „ „
„ 37 4. „ „ „
„ 38 1. Macula-Erkrankung n. Quetschung des Augapfels.
„ 38 2. „ „ „ „ „
„ 38 3. „ „ „ „ „
„ 38 4. „ „ „ „ „
„ 39. Commotio Retinae s. Berlin'sche Trübung.
„ 40. „ „ „ „ „ stärker.
„ 41. Macula-Erkrankung durch Fremdköper im Glaskörper.
„ 42 a Macula-Erkrankung bei Tumor in der Orbita.
„ 42 b. „ „ Schussverletzg d. Orbita.
„ 43 a. Eisensplitter in der Netzhaut, frisch.
„ 43 b. „ „ „ „ „
„ 44 a. Eisensplitter in der Netzhaut, älter.
„ 44 b. „ „ „ „ „
„ 45. Anschlagstelle eines Fremdkörpers am Augengrund.
„ 46. Netzhautstränge und Netzhautablösung nach Stichverletzung des Augapfels.
„ 47. Netzhautablösung bei Myopie.
„ 48. Netzhautablösung mit Riss.
„ 49. Retinitis haemorrhagica bei Gravidität.
„ 50. Netzhautstränge (Retinitis proliferans).

Erkrankungen der Aderhaut.

Nr. 51. Chorioiditis disseminata, frisch, rundliche Herde.
„ 52. „ „ alt, „ „
„ 53. Chorioiditis disseminata, frisch, landkartenförmige Herde.
„ 54. Drusen der Glaslamelle.
„ 55 a. Frische, herdförmige Chorioiditis mit Retinitis und Neuritis optica.
„ 55 b Chorioiditis disseminata, alt.

Nr. 56. Chorio-Retinitis durch Anwesenheit eines Zündkapselstückes im Auge
„ 57. Miliartuberkel der Aderhaut.
„ 58. Chronische Tuberculose der Aderhaut.
„ 59. Pigment-Sarcom der Aderhaut.
„ 60. „ „ „
„ 61. Aderhaut-Risse durch Verletzung.
„ 62. Sklerose der Aderhautgefässe.
„ 63. Atrophie der Chorioidea am Sehnerv bei Myopie.
„ 64. „ „ „ „ „ „ „

Druckfehler.

S. 37 Zeile 10 von oben ist zu lesen bei Hyp. statt dabei.
S. 37 „ 11 „ „ „ „ „ Un. statt Be.
S. 45 „ 5 „ „ „ „ „ Correctionslinse.
S. 48 „ 11 von unten „ „ „ sich also.

Einleitung.

Die Untersuchung des Augengrundes vermittelst des Augenspiegels hat nicht nur die allergrösste Bedeutung für die Erkennung vieler Augenkrankheiten, sondern sie lässt uns auch eine ganze Menge von Erkrankungen nachweisen, die ausserhalb des Auges ihren Hauptsitz haben, sei es dass das Gehirn oder die Nieren oder das Blut- und Gefässsystem davon ergriffen sind, sei es dass eine allgemeine Ernährungsstörung oder ein durch Infection bedingtes Allgemeinleiden das Leben bedrohen. Offenbar bilden die grossen Lymphräume des Auges und das ungemein reich verzweigte Gefässnetz der Aderhaut mit seinem verlangsamten Blutstrom für manche im Körper befindliche Krankheitskeime und Krankheitsstoffe eine gute Stätte zur Ansiedelung und Entfaltung ihrer schädigenden Einwirkung auf die umliegenden Gewebe. Ganz besonders häufig kann dies bei Syphilis, sowohl angeborener, als erworbener, beobachtet werden. Aber auch die tuberkulöse und rheumatische Durchseuchung des Körpers prägen sich oft genug am Sehorgan aus.

Desshalb reiht sich die Untersuchung des Augen-Innern vermittelst des Augenspiegels unter die wichtigsten medicinischen Untersuchungsmethoden ein. Leider ist sie aber auch gleichzeitig eine der schwie-

rigsten. Es rührt dies einerseits davon her, dass die Handhabung des Augenspiegels, welche unserem Auge ein deutliches Bild vorführen soll, eine gewisse Schulung und Uebung erfordert, anderseits ist die richtige Deutung der Augenspiegelbilder manchmal eine gar nicht leichte Sache. Die Mannigfaltigkeit der verschiedenen Erscheinungen, die wir im Augeninnern wahrnehmen, ist eine ganz erstaunliche. Schon unter gesunden Verhältnissen ist das Bild des Augengrundes recht vielgestaltig und für den Anfänger in der Kunst des Augenspiegelns ist die Feststellung der Thatsache, dass normale Verhältnisse vorliegen, manchmal gar nicht leicht. Nennt er dann etwa den Augenhintergrund in seiner Verlegenheit „abnorm geröthet". so weiss der Erfahrene, dass er es wirklich mit einem Anfänger zu thun hat.

Noch schwieriger ist die richtige Deutung aller Abweichungen von der Norm, die am Augengrund gesehen werden können. Einfach ist die Sache allerdings für denjenigen, welcher nur die gröberen Veränderungen wahrnimmt, weil er die Handhabung des Augenspiegels nicht voll ausnützt oder weil sein Augenspiegel unvollkommen gebaut ist oder weil sein Auge zu wenig geschult, fehlerhaft oder zu flüchtig ist. Schwierig, oft sehr schwierig, sogar für den Geübten, ist aber die Wahrnehmung und richtige Deutung aller der so mannigfachen feineren krankhaften Veränderungen am Augengrund. Da ist schliesslich wie so oft Uebung und Erfahrung der beste Wegweiser und zwar nicht nur die eigene Erfahrung, sondern auch diejenige der Anderen. Die letztere kann niedergelegt sein in den schriftlichen Beschreibungen dieser krankhaften Störungen oder in mehr oder weniger genauen Bildern.

Was die Darstellung mit Worten betrifft, so reicht eine solche hier noch weniger aus als in anderen ähnlich complicirten Gebieten der Medicin, um das

Gesehene einem Anderen deutlich zu machen, namentlich wenn dieser die Sache noch nicht recht kennt. Es rührt dies davon her, dass schon die Zeichnung und Topographie dieser krankhaften Augenveränderungen eine meist verwickelte ist, noch mehr aber daher, dass die richtige Beschreibung der Färbung dieser Veränderungen grosse Schwierigkeiten bietet, ja oft unmöglich ist. Etwas mehr Weiss oder etwas mehr Roth oder Grau verändern ein Bild sofort in wichtigster Weise und bekunden dem erfahrenen Auge ernste Veränderungen da, wo ein unerfahrenes noch normale Verhältnisse sieht. Es bildet desshalb auch die Untersuchung des Augengrundes mit dem Augenspiegel eine ausgezeichnete Gelegenheit, das Auge für die Wahrnehmung der feinsten Farbentöne zu schulen, was ihm dann auch für das richtige Erkennen so vieler anderer krankhafter Veränderungen am Körper auf's beste zu Statten kommt. Farblose Bilder vom Augengrund haben daher geringen Werth. Sie können wohl die Zeichnung und die Topographie wiedergeben, sind aber, da die so wichtigen Farben fehlen, nur dem verständlich und erspriesslich, der schon eine hinlängliche Kenntniss des Dargestellten besitzt.[1])

Wer daher die Beobachtungen Anderer verwerthen und damit seine eigenen ergänzen will, muss möglichst getreu in Farben ausgeführte Bilder benützen.

Obschon wir eine grosse Zahl solcher Augengrunds-Bilder bereits besitzen, theils in den bekannten Atlanten, theils in verschiedenen Abhandlungen und Werken zerstreut, habe ich mich doch entschlossen, diesen Grundriss mit Atlas herauszugeben. Einmal sind die vorhandenen Bilder nicht Jedem leicht zu-

[1]) Es ist sehr zu bedauern, dass z. B. die Bilder in dem vorzüglichen Werke von Gowers „Die Ophthalmoscopie in der inneren Medicin“ nicht farbig wiedergegeben sind.

PATHOLOGICAL L.C.A. CLAYBU

gänglich, namentlich die in der Literatur zerstreuten. Ferner aber vermissen wir nach meiner Erfahrung dort manches Bild, das der Studirende, der practische Arzt oder der klinische Lehrer gern zum Studium oder zur Demonstration benützen möchte. Zu viele der vorhandenen Bilder geben Seltenheiten wieder, die sogar ein sehr beschäftigter Augenarzt bloss hie und da einmal sieht. Dagegen fehlen viele practisch wichtige Darstellungen namentlich in den verschiedenen Abarten und Stadien desselben Krankheitsprocesses. Es genügt z. B. nicht in einem oder zwei Bildern die Veränderungen der Netzhaut und des Sehnervs bei Albuminurie oder in drei bis vier die mannigfachen Formen der chronischen Chorioiditis einem in der Sache noch Unbewanderten klarlegen zu wollen. Ich habe es daher möglichst vermieden, ganz seltene Augenspiegelbefunde abzubilden und habe dafür practisch wichtige Bilder in möglichst grosser Zahl aufgenommen.

Dies und das fehlt daher in diesem Buch, was sonst abgebildet zu werden pflegt, z. B. der Cysticercus subretinalis oder die Veränderungen bei Leukämie. Die Augenspiegelbilder dieser beiden Erkrankungen sind schliesslich doch Seltenheiten und beide sah ich noch nie, was mich auch veranlasste sie wegzulassen. Denn die sämmtlichen, hier wiedergegebenen Bilder habe ich selbst vom Lebenden im Laufe der Jahre abgezeichnet, wie ich auch die Originalbilder für diese Veröffentlichung alle selbst ausgeführt habe. Dabei kam mir mein Skizzenbuch[1]) sehr zu Statten, weil

[1]) Skizzenbuch zur Einzeichnung ophthalmoscopischer Beobachtungen des Augenhintergrundes. Sketch-Book for ophthalmoscopical observations of the fundus of the eye. Zweite Ausgabe: Verlag von J. F. Lehmann in München. Es wird demnächst im gleichen Verlage eine Ausgabe dieses Skizzenbuches in losen Blättern erscheinen.

dasselbe eine rasche Ausführung der Bilder zugleich mit möglichster Treue der verschiedenen Farbentöne in bester Weise ermöglicht. Ich habe mit Ausnahme von zweien (Fig. 8 b und Fig. 30) alle Originalbilder dieses Buches vermittelst meiner Methode angefertigt und mich dabei überzeugt, dass diese die Darstellung aller Augengrundsveränderungen in bequemster, namentlich aber, was für das Abzeichnen vom Lebenden so wichtig, in raschester Weise ermöglicht.

Wer sich mit der schönen Augenspiegelkunst ganz vertraut machen will, wird dies Ziel kaum erreichen ohne viel nach dem Lebenden zu zeichnen. Diese Erkenntniss befestigte sich in mir aufs Neue bei der Herstellung der Bilder dieses Buches. Man betrachtet sich den Augengrund ganz anders genau, wenn man beabsichtigt ihn abzubilden[1]), namentlich wenn man auch noch die Farben wiedergeben will. Desshalb ist das Zeichnen des Gesehenen im Augenspiegelcurse ungemein fördernd. Ich muss nur immer bedauern, dass unsere Medicin-Studirenden in der Kunst des Zeichnens in der Regel so schlecht unterrichtet sind, dass man nur an Wenige die Anforderung stellen darf, ein leidliches Bild zu Stande zu bringen. Aber für Anfänger ist die Anfertigung eines unvollkommenen Bildes immer noch besser als gar keines.

Insbesondere schien es mir aber angezeigt, dem Studirenden und dem practischen Arzte die Augengrundsbilder in bequemerer Form als die bekannten Atlanten sie besitzen, zum Studium darzubieten. Es scheint mir die vom Verleger, Herrn

[1]) Skizzenbuch pag. 5. „Und auch der geübte Ophthalmoscopiker wird, wenn er nur irgendwie der Kunst des Zeichnens Herr ist, nebenbei bemerken, dass solche Skizzen ebenso sehr die Beobachtung schärfen, wie sie anderseits das Geschene dem Gedächtniss in vortrefflicher Weise einprägen. Was man zeichnen will, muss man viel genauer betrachten."

Lehmann eingeführte Buchform für den Zweck sehr geeignet zu sein.

Die Bilder dieses Buches habe ich durchweg so gezeichnet, wie sie uns im umgekehrten Bild, d. h. bei mässiger Vergrösserung erscheinen, nachdem ich bei der nach dem Lebenden gezeichneten Originalskizze natürlich meist auch das stark vergrössernde aufrechte Bild zu Hilfe genommen. Indem so diese Figuren in nur mässiger Vergrösserung den Augengrund wiedergeben, fällt manches namentlich den Anfänger störende, für den Erfahrenen unnöthige Beiwerk weg, wie z. B. alle die Glanzlichter der Retina und der Gefässe, die feine, oft unregelmässige Mosaik der Pigmentirung des Grundes etc. Die Anbringung aller dieser Einzelheiten, die uns namentlich das aufrechte Bild enthüllt, ist bei der Wiedergabe durch Lithographie eine sehr mühsame, schwer zu erreichende Sache, namentlich wenn man berücksichtigt, dass schon einfachere Bilder vom Augengrund für die lithographische Wiedergabe grosse Schwierigkeiten besitzen. Ich verlegte daher den Schwerpunkt in der Darstellung auf die ganz getreue Wiedergabe Desjenigen, was das betreffende Bild als Besonderheit oder als krankhafte Erscheinung zeigen soll, also auf die Hauptsache.

In der Färbung hielt ich die Bilder so, dass sie bei Tageslicht betrachtet, den Eindruck machen, den man bei der Besichtigung des Augengrundes vermittelst künstlichen Lichtes erhält, d. h. sie sind in den weisslichen Theilen (Sehnerv etc.), nicht so gelb gehalten wie die Originalskizzen, die bei künstlichem Licht angefertigt werden, dies sind, wenn man damit ans Tageslicht geht. Wir halten bei künstlichem, d. h. gelbem Licht ein ganz kräftiges Gelb für Weiss, so dass bei künstlichem Licht angefertigte Bilder noch im Weiss verstärkt werden müssen, wenn man bei Tageslicht durch sie denselben Eindruck be-

kommen soll. Die Bilder des grossen Atlas von Jäger sind in der Färbung so gehalten, dass sie bei künstlichem Licht richtig erscheinen, dafür stört dann aber bei der Betrachtung im Tageslicht die unnatürliche gelbe Färbung der hellen Theile. Andererseits sind meine Bilder bei künstlichem Licht etwas zu weiss, was aber, wie die sämmtlichen, sonst gebräuchlichen Bilder darthun, ein geringer Fehler ist und viel weniger stört. Es hat auch Jäger in seinem kleineren Atlas die Bilder hinsichtlich des Weiss etwas mehr in der später üblichen Weise behandelt. Nur ist bei den Bildern Jägers noch weiter zu berücksichtigen, dass sie mit Hilfe des lichtschwachen (Helmholtz'schen) Spiegels gemalt wurden, wesshalb an der Sehnervenscheibe in manchem derselben das Grau, besonders aber das Grün auffallend stark hervortritt (z. B. bei der Darstellung des Glaucoms). Was diesen Punkt betrifft, so habe ich die Färbung so gehalten, wie sie mit dem lichtstarken Spiegel erscheint, den ich aus später angegebenen Gründen bei der Untersuchung des Augengrundes fast ausschliesslich benütze.

Erklärung des Augenspiegels.

Ebenso dunkel wie die Sehöffnung (Pupille) des Auges war bis zur Erfindung des Augenspiegels durch H. von Helmholtz (1851) die Kenntniss vom Zustande des Augeninnern beim Lebenden. Was wir jetzt bei diesem in der Tiefe des Auges in schönster Klarheit und prächtigen Farben vor uns sehen, davon hatte die Welt bis zu der segensreichen Entdeckung unseres herrlichen Instrumentes keine Anschauung. Von den meisten der damit sichtbaren krankhaften Veränderungen hatte sie auch nicht einmal eine ordentliche Kenntniss.

Warum können wir ohne Zuhilfenahme eines geeigneten Instrumentes mit unserem Blick nicht in die

Tiefe des Auges dringen? — Warum erscheint uns das Innere des Auges und die Sehöffnung schwarz, ausgenommen beim pigmentlosen Menschen oder Thiere (Albino)?

Der Grund hiefür ist genau derselbe wie beim Hineinsehen in eine Camera obscura, z. B. einen Photographirapparat, der zur Aufnahme eines Bildes bereit und vorn geöffnet ist: obschon wir wissen, dass auf dessen Hintergrund, auf der weissen empfindlichen Platte sich ein genaues farbiges Bild der vor dem Apparat befindlichen Gegenstände vorfindet, können wir doch weder von der weissen Platte noch von dem Bilde eine Spur wahrnehmen. Wir sehen das Innere der Camera schwarz, desgleichen die Oeffnung, durch welche die Lichtstrahlen in dieselbe eintreten und die in dieser Oeffnung befindliche Linse spiegelt uns höchstens unser eigenes verkleinertes Bild wieder, gleich wie die Hornhaut des Auges dies thut.

Für Denjenigen, welcher die allereinfachsten Gesetze der Optik kennt, ist es nicht schwer, sich Rechenschaft zu geben über die Schwärze der Pupille und über unser Unvermögen ohne weiteres in ein Auge hineinzugucken. Wie in der Camera obscura die Linse, so entwirft im Auge das brechende System, eine Doppellinse, bestehend 1. aus Hornhaut sammt Humor aqueus, 2. aus der Linse, ein verkleinertes, umgekehrtes Bild auf der Netzhaut, welches dort scharf erscheint, wenn das Auge in richtiger Weise für das Object eingestellt ist, unscharf, in Zerstreuungskreisen, wenn das Auge nicht richtig eingestellt ist, wie dies auch bei der photographischen Kammer der Fall ist.

Nun sagt uns eines der Gesetze der Linsenbrechung, dass Object und Bild in genauer Beziehung zu einander stehen (reciprok oder conjugirt sind) und zwar so, dass wir beide mit einander vertauschen können, ohne dass am dioptrischen System oder den Distanzen von Object und Bild zu diesem etwas ge-

ändert zu werden braucht. Wenn wir in einer photographischen Kammer ein deutliches Bild von einer z. B. 1 Meter vor der Objectivlinse befindlichen Lichtflamme auf der auffangenden matten Glasscheibe erzielt haben und nun an die Stelle der matten Scheibe das Licht bringen, so bekommen wir (in einem dunklen Raum) an der Stelle, wo sich zuerst das Licht befand, also 1 Meter vor der Linse ein deutliches Bild der Flamme, wenn wir dort nun die matte Scheibe hinhalten. Wir können also Licht und matte Scheibe vertauschen und bekommen doch, wenn wir die ursprünglichen Distanzen genau beibehalten, beidemal ein scharfes Bild des Lichtes, das erste Mal hinter der Linse, das zweite Mal vor der Linse. Also kehren die aus dem Apparate austretenden Lichtstrahlen, welche das Bild auf der matten Platte aussendet, alle nach der Lichtflamme zurück. Da unser Auge nun keine Strahlen aussendet, wenn wir in eine solche Kammer hineinblicken, so erhält dasselbe auch keine Strahlen zurück, wir sehen desshalb die Oeffnung der Camera vor der Objectivlinse dunkel und in gleicher Weise sehen wir auch die Sehöffnung des Auges (Pupille), in das wir blicken, dunkel.

Sobald wir aber von unserem Auge selbst Licht ausgehen lassen, so kehren die Strahlen, welche in's untersuchte Auge getreten, auch wieder zu unserem Auge zurück und wir sehen die Pupille des untersuchten Auges roth aufleuchten, wie diejenige des Albino. Denn die vor Erfindung des Augenspiegels gangbare Meinung, dass das Pigment des Augenhintergrundes a l l e s in's Auge fallende Licht aufsauge und dass d e s s h a l b die Sehöffnung des pigmentirten Auges schwarz erscheine, ist falsch. Es kehren, wenn wir von unserem eigenen Auge Lichtstrahlen aussenden und damit den Augengrund eines anderen normalen Auges erleuchten, da der Augengrund auch beim pigmentirten Auge nicht absolut schwarz ist,

genügend Strahlen in unser Auge zurück, damit wir den Augengrund dieses anderen Auges ganz deutlich sehen. Anderseits ist die Pupille des Albino-Auges nicht desshalb roth, weil dies Auge am Grund kein Pigment hat, sondern desshalb, weil dasselbe v o r n kein solches besitzt, sodass die Lichtstrahlen auch durch die Iris, die Leder- und Aderhaut hindurch in's Auge eindringen und dieses nun nicht nur am Bildort des brechenden Systems beleuchtet ist, sondern auch in den übrigen Theilen. Für diese gilt die Reciprocität nicht; die von ihnen ausgehenden Strahlen treten nach allen Richtungen aus der Pupille des Auges heraus, daher leuchtet diese ohne weiteres in rothem Licht, roth desshalb, weil der Augengrund namentlich des Albinos (Mensch, weisses Kaninchen etc.) durch die vielen Gefässe der Aderhaut roth gefärbt ist. Wenn man bei einem Albino dieses seitlich von der Pupille durch die pigmentlosen Gewebe abnormer Weise in's Auge tretende Licht abhält und nun die Pupille besichtigt, so erscheint diese dunkel wie beim gewöhnlichen Menschen. Man kann dies dadurch bewerkstelligen, dass man dicht vor das Albino-Auge eine undurchsichtige Schale bringt, in welcher vor der Pupille eine entsprechend grosse Oeffnung sich befindet. Lässt man so bloss durch diese Oeffnung und die Pupille Licht in das Auge treten, so erscheint letztere so schwarz wie bei pigmentirten Augen.

Nun können wir vermittelst einfachster Vorrichtungen schon, am besten aber vermittelst des Augenspiegels, von unserem Auge Licht aussenden. Schon eine einfache Glasplatte, die wir vor unser Auge halten, genügt, da sie spiegelt, um von einem seitwärts stehenden Licht ausgehende Strahlen in ein Auge zu werfen. Wenn wir ein Licht links neben den Kopf der Versuchsperson stellen und die Glasplatte, indem wir durch dieselbe nach dem linken Auge der Person

sehen, etwas nach der Lampe hin drehen, bis der Reflex des Lichtes auf dieses Auge fällt, so leuchtet sofort die Pupille roth auf. (Vgl. Fig. A.) Indem die vom Licht (L) ausgehenden Strahlen zum Theil von der Glasscheibe in's Auge der Versuchsperson zurückgeworfen werden, treten sie in dieses so ein, als ob sie von einem hinter unserem Auge (vom Ort des Spiegelbildes der Lampe L_2) befindlichen Punkte herkommen würden. Indem sie nun ins untersuchte Auge eintreten, beleuchten sie den Augengrund. Ist das Auge für die Distanz des Spiegelbildes der Lampe eingestellt, so bildet sich auf dem Grund die Lampe scharf ab; ist das Auge nicht für diese Distanz eingestellt, bildet sie sich unscharf ab. Auf alle Fälle wird ein gewisser Bezirk des Augengrundes dieses Auges beleuchtet und dadurch in den Stand gesetzt,

Fig. A.

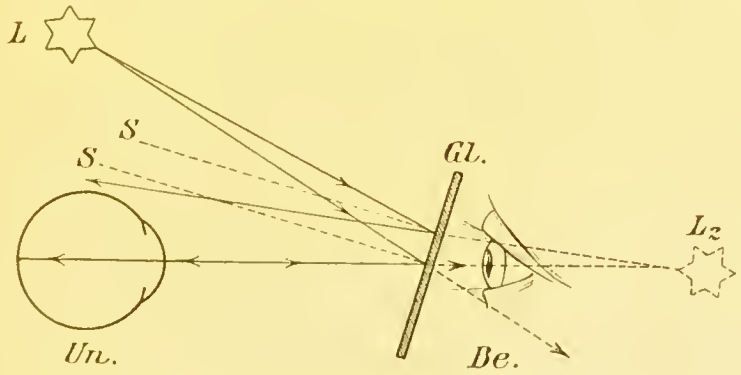

Fig. A. Beleuchtung des linken Auges des Untersuchten *Un* mit einer Glasscheibe *Gl.* Zwei von einem Punkte des Lichtes *L* ausgehende Strahlen sind gezeichnet. Beim einen sieht man, dass er, von der Glassplatte zurückgeworfen, am Auge des *Un.* vorbeigeht, der andere geht zum Theil durch die *Gl.* hindurch und für den Beobachter *Be.* verloren, zum Theil aber wird er nach dem Auge des Untersuchten *Un.* reflectirt, kehrt auf demselben Weg zurück und tritt zum Theil durch die *Gl.* ins Auge des *Be.*, indem er nach dem Spiegelbild des Lichtes L_2 zieht. *S.* Senkrechte auf *Gl.*

wieder Licht auszusenden. Dieses kehrt nach dem Object, der Lampenflamme zurück. Da nun die Glasplatte nicht nur Licht reflectirt, sondern auch durchlässt, so tritt ein Theil der Strahlen, die aus dem untersuchten Auge zurückkehren, durch dieselbe hindurch in unser Auge, ein anderer Theil wird nach der Flamme hin zurückgeworfen und geht für uns verloren. So erhalten wir aber nur wenig Licht in unser Auge und sehen die Pupille des anderen Auges nur schwach aufleuchten. Mehr Licht erhalten wir, wenn wir, wie Helmholtz that, mehrere solche Glasplatten auf einander legen. Immerhin ist auch so noch die Menge des in unser Auge eintretenden Lichtes eine nur geringe. Erheblich besser geräth die Sache, wenn wir erstens mehr Licht in das zu untersuchende Auge hineinsenden, wodurch der Augengrund kräftiger beleuchtet wird, also auch mehr Licht zurücksenden kann und zweitens die aus dem untersuchten Auge zurückkehrenden Lichtstrahlen ungeschwächt, das heisst durch ein Loch im Spiegel, in unser Auge eintreten lassen.

Man hat desshalb bald an Stelle des Plattensatzes von Helmholtz einen eigentlichen Spiegel benützt, der viel mehr Licht in's Auge warf. Schabte man in dessen Mitte an einer kleinen Stelle den Belag ab, so hatte man die Oeffnung, welche die auf den Spiegel zurückkehrenden Lichtstrahlen ins Auge des Untersuchers durchtreten liess. Noch mehr Licht in's Auge des Untersuchten und in das eigene Auge erhält man, wenn man einen Concavspiegel nimmt, der das Licht concentrirter in's untersuchte Auge wirft und wenn man ferner den Spiegel an einer kleinen Stelle ganz durchbohrt, weil dann die zurückkehrenden Strahlen noch ungehinderter durch den Spiegel treten und in unser Auge gelangen können.

Schon mit dem lichtschwachen Helm-

holtz'schen Augenspiegel, noch bequemer mit dem etwas lichtstärkeren, aber auch noch lichtschwachen Planspiegel, am besten aber mit dem lichtstarken Hohlspiegel können wir nun in einem damit beleuchteten Auge den sonst nicht sichtbaren Hintergrund deutlich wahrnehmen. Da der belichtete Grund Lichtstrahlen aussendet und diese in besagter Weise in unser Auge treten, so können wir natürlich in unserem Auge ein deutliches Bild des untersuchten Augengrundes bekommen. Es wird jetzt der Augenhintergrund des untersuchten Auges zum leuchtenden Object, das wir unter Umständen wie ein beliebiges anderes Object der Aussenwelt ohne weiteres sehen. Genauer gesagt sehen wir aber hiebei den Augengrund so, wie wenn wir einen Gegenstand mit einem Vergrösserungsglas betrachten. Das brechende System des untersuchten Auges bildet eine Lupe, mit der wir die einzelnen Theile des Augengrundes des untersuchten Auges unter starker Vergrösserung sehen. Bei gewissen Augen müssen wir allerdings noch weitere Hilfsmittel in Anwendung bringen, wenn wir mit dieser bis jetzt beschriebenen Methode den Augengrund eines anderen Auges deutlich sehen wollen.

Man nennt diese Methode der Untersuchung die „directe" oder die „im aufrechten Bild". Directe heisst man sie desshalb, weil ein normales Auge ein anderes normales oder übersichtiges Auge damit ohne weiteres zu untersuchen im Stande ist, „im aufrechten Bild" desshalb, weil wir den Augengrund damit aufrecht wie ein gewöhnliches Object der Aussenwelt sehen.

I. Die Untersuchung im aufrechten Bild.

Ohne gewisse Hilfsmittel, durch die wir den Gang der aus dem untersuchten Auge tretenden Lichtstrahlen

ändern, ist aber diese Art der Untersuchung häufig unmöglich. Damit gelangen wir zu einer weiteren, sehr werthvollen Eigenthümlichkeit der Augenspiegeluntersuchung.

Wir können nämlich vermittelst des Augenspiegels nicht bloss die Dinge wahrnehmen, die am Augenhintergrund zu sehen sind, sondern wir können auch die brechende Kraft und den Bau des untersuchten Auges damit auf das genaueste ausmessen und zwar, was sehr werthvoll, ohne dass wir an die Angaben des Untersuchten gebunden sind, also in ganz objectiver Weise. Wir benützen dabei unser Auge, das brechende System des untersuchten Auges und allfällige zu Hilfe genommene Sammel- oder Hohlgläser wie optische Instrumente und berechnen dann auf einfachste Weise die optische Leistungsfähigkeit des beobachteten Auges.

Um dies zu verstehen, müssen wir uns zunächst vergegenwärtigen, wie bei einem normalen, einem kurzsichtigen und einem übersichtigen Auge die Lichtstrahlen, die wir mit dem Spiegel hineinwerfen, ein solches Auge wieder verlassen.

Gemäss dem früher Gesagten kehren diese Lichtstrahlen allemal an den Ort zurück, von dem sie herkommen, für den also das betreffende Auge eingestellt ist, also z. B. zu der Lichtflamme, die 1 Meter vor dem Auge befindlich fixirt wird. In diesem Fall ist das Auge auf 1 Meter Distanz eingerichtet oder accommodirt. Ist das Auge normalsichtig (emmetrop) und accommodirt es nicht, so ist es bekanntlich für Unendlich, d. h. für parallele Lichtstrahlen eingerichtet, gemäss seinem Bau. Es bilden sich also auf dessen Grund alle Objecte, die paralleles Licht aussenden, die also weit entfernt sind, ohne Weiteres deutlich ab. Genügend weit entfernt sind sie in Anbetracht des kleinen Durchmessers der Pupille schon bei einem Abstand von 3—5 Meter vom

Auge, d. h. es ist der Fehler schon unendlich klein, den wir begehen, wenn wir die so weit herkommenden Lichtstrahlen als parallel in Rechnung setzen. Wenn also ein normalsichtiges Auge in die Ferne blickt oder in 3—5 Meter Entfernung befindliche Objecte ansieht, so treten die Lichtstrahlen, welche der belichtete Augengrund aussendet, auch in die Ferne zurück, sie sind folglich ebenfalls zu einander parallel. (Vgl. Fig. B 2). Daraus ergibt sich, dass, wenn wir mit der beschriebenen Methode im aufrechten Bild das Auge eines Emmetropen untersuchen, die aus dessen Auge tretenden Lichtstrahlen ohne Weiteres auf dem Hintergrund unseres Auges ein deutliches Bild entwerfen, wofern wir unserseits dabei in die Ferne blicken, d. h. uns für parallele Lichtstrahlen einrichten. Würden wir dabei auf kurze Entfernung fixieren statt in die Ferne, so würden wir kein scharfes Bild bekommen, den Augengrund des Anderen also nur ganz unscharf sehen. Da wir uns nun, um in ein Auge hineinzublicken, so viel als möglich demselben annähern müssen, ähnlich wie wenn wir durch das Schlüsselloch in ein Zimmer hinein sehen wollen, so fällt es etwas schwer, dabei zugleich in die Ferne zu blicken. Es bildet dies für Viele anfänglich eine grosse Schwierigkeit bei der richtigen Ausführung der Untersuchung im aufrechten Bild.

Es ist aber die Beachtung dieses Punktes ganz unerlässlich für die richtige Ausmessung der brechenden Verhältnisse eines Auges. Mit anderen Worten: es muss das untersuchende Auge, sobald es den Brechzustand (Refraction) eines anderen Auges messen will, seine Accommodation vollständig erschlaffen lassen, weil die durch die Accommodation bedingte Zunahme der brechenden Kraft unseres Auges nicht zu berechnen wäre. Wir können unseren Accommodationsaufwand nämlich nur berechnen, wenn wir wissen, auf welche Distanz wir unser Auge einstellen, also für

welchen Gang (Divergenz) der in unser Auge gelangenden Lichtstrahlen dasselbe eingerichtet ist. Bei der Untersuchung im aufrechten Bild hingegen suchen wir ja eben den Gang der Lichtstrahlen, die aus dem Auge heraustreten, zu bestimmen, da wir ihn nicht kennen.

Aus dem Gesagten ergibt sich auch bereits, dass wir im ferneren den brechenden Zustand unseres eigenen Auges genau kennen müssen, wenn wir damit das Auge des Untersuchten ausmessen wollen. Ist der Beobachter normalsichtig (emmetrop), so sieht er, wie gesagt, den Augengrund des Untersuchten ohne Weiteres deutlich. Ist er kurzsichtig (myop), so sieht er ihn unscharf, wie er auch unscharf Alles sieht, was paralleles Licht aussendet, also entfernt von ihm ist. Damit er die entfernten Gegenstände deutlich sieht, setzt der Kurzsichtige seine Brille mit Hohlgläsern (Concavgläsern) auf. Also muss der Kurzsichtige auch für die Untersuchung im aufrechten Bild sein corrigirendes Glas aufsetzen oder es hinter der Spiegelöffnung befestigen, wenn er den Augengrund eines Normalsichtigen deutlich sehen will.

Ist der Beobachter übersichtig (hypermetrop), so befindet er sich bei der directen Art der Untersuchung genau im gleichen Fall, wie wenn er in die Ferne sieht: er muss, da sein Auge für paralleles Licht nicht gebaut ist, sein corrigirendes Sammel- (Convex-) Glas aufsetzen oder aber accommodiren. Letzteres ist nicht erlaubt, also muss er das seine Hypermetropie vollständig deckende Glas bei der Untersuchung zu Hilfe nehmen, resp. hinter dem Spiegelloch befestigen. Dies corrigirende Glas muss seine Uebersichtigkeit vollständig ausgleichen, damit er nicht noch einen unbekannt grossen Theil seiner Hypermetropie durch eigene Accommodation decken muss. Dies ist nun ein schwieriger Punkt für die Hypermetropen, da diese so sehr gewohnt sind ihren optischen Fehler

durch die Accommodation auszugleichen, dass sie schwer diese gewohnte Accommodationsleistung nun sofort an das corrigirende Glas abgeben. Sie accommodiren, auch wenn sie das corrigirende Sammelglas vor das Auge halten, nach wie vor, wenigstens um einen gewissen Theil, weiter und sind dann dergestalt übercorrigirt. Es pflegt dies namentlich bei stärkerem Grade der Uebersichtigkeit der Fall zu sein, so lange die Accommodation noch recht kräftig ist, also in jüngeren Jahren.

Stärkere Hypermetropen müssen daher oft, wenn sie auf objectivem Wege den Brechzustand eines zu untersuchenden Auges bestimmen wollen, zu einer anderen Art der Refractionsmessung, also entweder zur Bestimmung im umgekehrten Bild nach Schmidt-Rimpler oder zur Schattenprobe ihre Zuflucht nehmen. Von diesen beiden Methoden wird später die Rede sein.

Wir haben bis jetzt angenommen, der Untersuchte sei normalsichtig, der Beobachter normalsichtig oder kurzsichtig oder übersichtig. Wie verhält sich nun die Sache, wenn ein Auge mit abnormer Brechung untersucht wird? — Da müssen wir zunächst feststellen, wie bei Myopie oder Hypermetropie die Strahlen, die vom beleuchteten Augengrund ausgehen, das Auge verlassen. Wir setzen wieder voraus, dass diese abnormen Augen in die Ferne sehen, damit ihre unberechenbare Accommodation wegfällt. Sie dürfen so wenig wie das normalsichtige Auge accommodiren, wenn wir ihre Refraction messen wollen.

Messung des kurzsichtigen Auges.

Wenn nun ein kurzsichtiges Auge nicht accommodirt, so ist es für einen Punkt eingestellt, der in endlicher Entfernung vor demselben liegt und zwar um so näher am Auge, je stärker die Kurzsichtigkeit ist. Man nennt diesen Punkt Fernpunkt (punctum remotum). Es ist dies der entfernteste Punkt bis zu

dem dies Auge noch deutlich sieht. Nur solche Strahlen, die von diesem Punkte ausgehen, werden in der Netzhaut des accommodationslos in die Ferne sehenden Auges zu einem deutlichen Bilde vereinigt. Strahlen, die von einem entfernteren Punkte herkommen, vereinigen sich v o r der Netzhaut dieses Auges und auf der Netzhaut entsteht ein ganz verschwommenes Bild. V o r der Netzhaut statt in der Netzhaut wie beim normalen Auge liegt hier das Bild entfernter Gegenstände desshalb, weil das kurzsichtige Auge, was meist der Fall, zu lang ist (vgl. Fig. B 3) oder weil die Linse zu starke brechende Kraft hat. Will ein kurzsichtiges Auge scharf in die Ferne sehen, so kann es sich nur dadurch helfen, dass es ein zerstreuendes (concaves) Glas vorsetzt. Dieses schwächt dann die Brechung im myopischen Auge so, dass der Bildpunkt weiter von der Linse des Auges ab und in die Netzhaut rückt.

Betrachten wir umgekehrt wie in einem solchen myopischen Auge die Strahlen, welche von einem beleuchteten Bezirk des Augengrundes ausgehen, das Auge verlassen, nachdem sie das brechende System zurück durchlaufen haben. Sie werden, wenn das Auge accommodationslos in die Ferne sieht, nach dem Fernpunkt ziehen, also convergiren (vgl. Fig. B 3), da der Fernpunkt in endlicher Entfernung vor dem Auge liegt (a′b′ Fernpunktsebene). Befindet er sich in 1 Meter Distanz vom Auge, so beträgt die Myopie 1 Meterlinse (Dioptrie) und der Fehler wird in diesem Fall durch eine Linse corrigirt, die 1 Meter Brennweite hat. Befindet sich das punctum remotum in 0,5 Meter vor dem Auge, so ist der Fehler doppelt so gross, das corrigirende Glas ist doppelt so stark, also zwei Meterlinsen, zwei Dioptrieen, ein Glas, das 0,5 Meter Brennweite hat. Beim Fernpunktabstand von $^1/_4$ m = 25 cm beträgt die Myopie das vierfache = 4 Dioptricen und das corrigirende Glas hat $^1/_4$ m

= 25 cm Brennweite u. s. f. — In letzterem Falle corrigirt z. B. das Hohlglas von 4 D. mit 25 cm Brennweite die Kurzsichtigkeit desshalb, weil, wenn dieses Glas dicht vor das Auge gehalten wird, es die aus Unendlich, also parallel anlangenden Strahlen so divergent macht, dass sie vom Fernpunkt, 25 cm vor dem Auge befindlich, herzukommen scheinen, für den

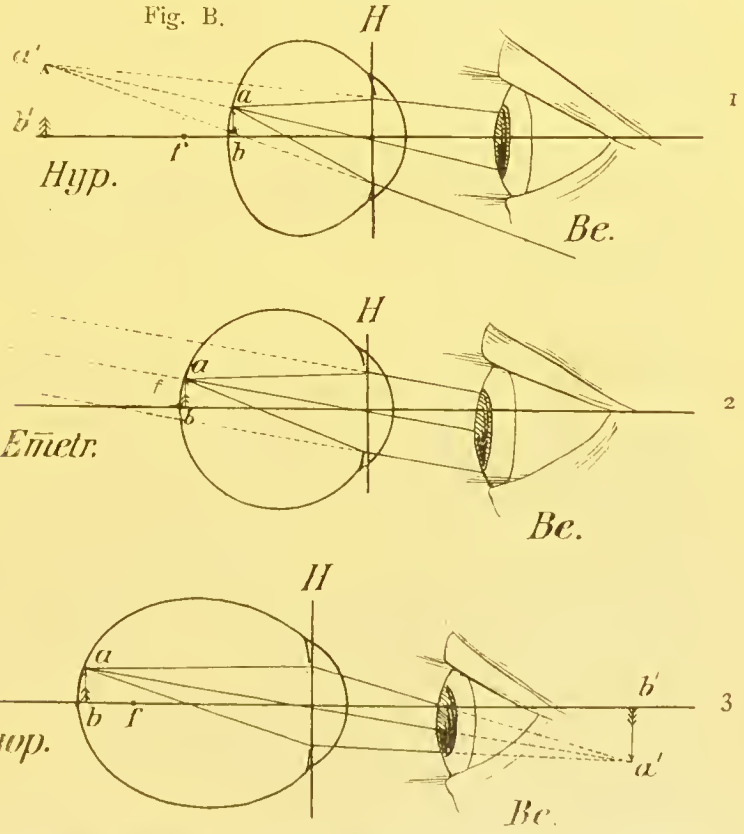

Fig. B. Untersuchung im aufrechten Bilde bei Hypermetropie Emmetropie, Myopie des Untersuchten. Es sind jeweilen drei von einem leuchtenden Punkt des Augengrundes ausgehende Strahlen gezeichnet. Dieselben treten bei Hyp. divergent, bei Emmetr. parallel, bei Myop. convergent aus dem Auge. *f* der hintere Brennpunkt. *H* Hauptebene des dyoptrischen Systems des untersuchten Auges. *Be.* Beobachter. Der Augenspiegel ist weggelassen.

das Auge ja eingerichtet ist. Denn ein Hohlglas von 4 D. lässt parallele, auf dasselbe treffende Lichtstrahlen so divergent austreten, als ob sie vom Brennpunkt des Glases = 25 cm weit herkommen würden.

Es convergiren also die aus dem myopischen Auge tretenden Lichtstrahlen nach dem Fernpunkt. Befindet sich nun ein normalsichtiges Auge hinter dem Augenspiegel, so sieht es nichts vom Augengrund, denn für convergente Lichtstrahlen ist es nicht eingerichtet. Convergente Lichtstrahlen kommen auch ohne weiteres gewöhnlich nicht vor. Also muss das untersuchende Auge ein Hilfsglas hinter dem Spiegel anbringen und zwar wird dies dasjenige Glas sein, das die Myopie des untersuchten Auges vollständig corrigirt, d. h. die aus dem Auge tretenden Strahlen parallel macht. Für parallele Lichtstrahlen ist ja das normalsichtige Auge eingerichtet. Man findet also auf diese Weise die Myopie des untersuchten Auges, wenn man das schwächste Concavglas aufsucht, mit dem man den Augengrund des untersuchten Auges noch deutlich sieht. Man muss deshalb das schwächste Concavglas suchen, weil man nur so seine eigene Accommodation ganz ausschaltet. Man würde auch noch mit einem stärkeren Concavglas deutlich sehen, aber nur dadurch, dass man dabei durch Accommodation so viele Dioptrieen ausgleicht, um wie viele das betreffende Glas zu stark ist.

Ist der Beobachter auch myopisch, so braucht er, um den Augengrund eines anderen Myopen deutlich zu sehen, ein Hohlglas, das seine eigene Myopie und die des Anderen corrigirt. Findet er z. B. als schwächstes Glas, mit dem er noch deutlich den betreffenden Augengrund sieht, dasjenige von 5 Dioptrieen und hat er selbst eine Kurzsichtigkeit von 2 Dioptrieen, so hat der andere 3 D. Myopie.

Ist der Beobachtende dagegen übersichtig, sagen wir 2 Dioptrieen und findet er als corrigirendes Glas

Concav 5 D., so muss er seine Hypermetropie noch hinzuzählen, der Untersuchte hat dann 7 D. Myopie. Ein Emmetrope würde in diesem Fall concav 7 brauchen, besagter Hypermetrope braucht aber nur 5, weil sein corrigirendes Convexglas von 2 Dioptrieen die Wirkung eines Concavglases von 2 D. aufhebt. Er würde auch — 7 brauchen, wenn er z. B. mit seiner corrigirenden Brille von 2 D. durch den Augenspiegel sehen würde. Es ist aber besser, hinter dem Spiegel nur eine Linse zu haben. So braucht er deren statt — 7 nur — 5, um den Myopen zu corrigiren.

Messung des übersichtigen Auges.

Während wir bis jetzt den Fall beobachtet, dass das untersuchte Auge emmetropisch oder myopisch war, bleibt uns nun noch die Möglichkeit übrig, dass dasselbe hypermetropisch ist.

Wir haben zuerst wieder uns klar zu machen, wie aus einem solchen Auge die Lichtstrahlen heraustreten, wenn wir mit dem Augenspiegel hineinleuchten. Das übersichtige Auge ist im accommodationslosen Zustand weder für parallele noch für divergente Lichtstrahlen eingerichtet, sondern für convergente (vgl. Fig. B. 1), d. h. es werden bloss solche auf seiner Netzhaut zu einem deutlichen Bilde vereinigt. Wenn parallele Lichtstrahlen in dasselbe eintreten, so werden sie hinter der Netzhaut erst bei f zum Bild vereinigt und zwar deshalb, weil entweder die Axe des hypermetropischen Auges zu kurz ist oder weil das brechende System desselben zu schwach ist, z. B. deshalb, weil die Linse ganz fehlt. Ob das eine oder andere der Fall, es ist immerhin im Verhältniss zur Axe das brechende System des hypermetropischen Auges ungenügend und bedarf zur Correction der Verstärkung. Diese kann sich das übersichtige Auge selbst geben, indem es durch Accommodations-Anstrengung die Linse

stärker brechend macht und dadurch das Bild nach vorn in die Netzhaut rückt. Zum Unterschied vom normalsichtigen Auge muss das übersichtige schon accommodiren, um in die Ferne zu sehen. Will es dies nicht, so kann durch Vorsetzen eines Convexglases dasselbe erreicht werden. Der Uebersichtige pflegt in der Regel nicht seinen ganzen Fehler durch ein Glas zu corrigiren, sondern nur einen Theil und corrigirt den Rest selbst. Es ist bei jugendlichen Hypermetropen sogar, da die Accommodation bei diesen noch kräftig, gar nicht möglich, die ganze Uebersichtigkeit durch corrigirende Gläser aufzufinden; so lange dieselben fixiren. Sobald sie ein Object betrachten, accommodiren sie auch zugleich um einen bestimmten Betrag und nehmen nur ein Convexglas an, das einem Bruchtheil ihrer Uebersichtigkeit gleichkommt. Diesen Theil nennt man die manifeste Hypermetropie des Betreffenden, während der Theil, welcher durch die Accommodation gedeckt und verdeckt bleibt, die latente Hypermetropie des Betreffenden heisst. Je mehr beim Altwerden die Accommodationskraft abnimmt, um so mehr nimmt die manifeste Hypermetropie zu. Wird die Accommodation durch Alter oder ein Medicament (Atropin, Homatropin) ganz beseitigt, so tritt die totale Hypermetropie erst zu Tage.

Nun bietet gerade die Untersuchung im aufrechten Bild die willkommene Möglichkeit, die totale Hypermetropie eines Menschen auf einfachste Weise, d. h. ohne künstliche Lähmung der Accommodation herauszubringen. Wenn nämlich der Hypermetrope, auch der jugendliche, nicht fixirt, also z. B. im Dunkelzimmer, während wir mit dem Augenspiegel in sein Auge hineinsehen, in die Ferne schaut, so accommodirt er nicht und die Lichtstrahlen treten nun so aus dem Auge heraus, wie dies dem Bau des Auges entspricht, also divergent. Sie divergiren um

so mehr, je stärker die Hypermetropie, je näher also der negative, hinter dem Auge befindliche Fernpunkt dem Auge liegt. Wenn ein Auge eine solche Hypermetropie besitzt, dass es bloss für Strahlen eingerichtet ist, die nach einem Punkt convergiren, der 0,5 Meter hinter der Hauptebene dieses Auges liegt, so wird der Fehler durch ein Convexglas corrigirt, dessen Brennweite 0,5 Meter beträgt. Es ist dies ein Glas von 2 D. Die Hyp. beträgt 2 D. Müssen die Strahlen, um in der Netzhaut vereinigt zu werden, stärker convergiren, z. B. nach einem Punkt, der bloss 25 cm hinter der Hauptebene des Auges liegt, befindet sich also der Fernpunkt 25 cm $= 1/4$ Meter hinter dem Auge, so ist der Fehler doppelt so gross, die Hypermetropie beträgt 4 Dioptr. und so stark muss auch das voll corrigirende Glas sein, falls der Betreffende nicht um 4 D. für die Ferne accommodirt. Wenn wir also diesem Auge + 4 D. vorhalten, so geben wir den aus der Ferne anlangenden Lichtstrahlen die für das Auge nöthige Convergenz. Denn ein Sammelglas von 4 D., das wir dicht an's Auge halten, lässt parallele Strahlen so in's Auge treten, dass sie nach dem Brennpunkt des Glases = 25 cm und zugleich nach dem Fernpunkt des Auges convergiren, wobei wir die Distanz der Linse vom Auge resp. dessen Hauptebene als gering vernachlässigen können.

Dieses selbe Correctionsglas lässt die aus dem Auge divergent austretenden Lichtstrahlen parallell austreten, da sie vom Brennpunkt des Glases herkommen. Annähernd dasselbe ist der Fall, wenn wir das Correctionsglas hinter der Spiegelöffnung anbringen. Der in dieses Auge blickende Normalsichtige sieht nun ohne weiteres den Augengrund des Hypermetropen deutlich. Freilich könnte er ihn auch ohne Correctionsglas sehen, er müsste dann aber accommodiren und zwar im Betrag von 4 Dioptricen im angeführten Beispiel.

Es wäre dies aber ein Fehler, sofern die Messung richtig ausfallen soll.

Ist nun der Beobachter auch hypermetropisch, so muss er sein eigenes Correctionsglas mit demjenigen, das der Untersuchte braucht, combiniren. Um den Fehler des Letzteren zu bestimmen, muss er von dem Sammelglas, das er schliesslich findet, sein eigenes Correctionsglas abziehen. Dabei thut er beim Aufsuchen des Correctionsglases hinter dem Augenspiegel gut, das stärkste zu suchen, mit dem er den Augengrund noch deutlich sehen kann, weil er so sicherer ist, dass er nicht selbst noch mit seiner Accommodation eine gewisse Menge Hyp. deckt.

Ist der Beobachter dagegen myop, so braucht er ein schwächeres Correctionsglas, als der Normalsichtige, weil er mit seinem eigenen Fehler denjenigen des Untersuchten ausgleicht. Ist er z. B. für Strahlen eingestellt, die aus einer Distanz von 20 cm herkommen (Myopie 5 D.), so ist er zugleich (ohne Accommodation) eingestellt für die aus dem Auge eines Hypermetropen von 5 D. austretenden Strahlen und braucht folglich für diesen kein Glas. Die Hypermetropie des Untersuchten kommt dann gleich der Myopie des Beobachters. Braucht der myope Beobachter ein Convexglas, so muss er zum Werthe desselben in Dioptrieen die Zahl der Dioptrieen seiner Myopie hinzuzählen. Braucht er z. B. bei 3 Dioptrieen Myopie Convex 2 zum Besichtigen des Augengrundes eines Andern, so hat dieser Hypermetropie 5 D. Braucht ein Myop von 7 Dioptrieen dabei bloss 3 Dioptrieen Concav, so hat der Untersuchte 4 D. Hypermetropie.

Damit der in diesen Dingen noch nicht Geübte sich zurechtfindet, möge er sich vor Allem merken (vgl. Fig. B), dass aus dem emmetropischen untersuchten Auge die Strahlen parallel austreten, dagegen aus dem myopischen convergent und aus dem hypermetropischen divergent und dass umge-

kehrt ein accommodationsloses beobachtendes Auge bei Emmetropie auf parallele Lichtstrahlen eingestellt ist, ein myopisches auf divergente und ein hypermetropisches auf convergente.

Im Fernern lässt sich das eben Auseinandergesetzte in folgende allgemeine Regeln kleiden:

Braucht ein nicht normalsichtiger (ametroper) Beobachter zur deutlichen Wahrnehmung des Augengrundes eines Andern

1) ein Glas, das gleichnamig seiner eigenen Ametropie, aber grösser an Dioptrieenzahl als diese, so hat er die Zahl seiner eigenen Dioptrieen vom gefundenen Glas abzuziehen;

2) ist das gleichnamige gefundene Glas um 1 bis x Dioptrieen schwächer als seine eigene Ametropie, so besitzt der Untersuchte 1 bis x Dioptrieen des entgegengesetzten Refractionsfehlers. (Beispiele: Hat Be. M. 6,0 und braucht $-5{,}0$, so hat Un. H. 1,0. Braucht er $-4{,}0$, so hat Un. H. 2,0 u. s. w. Hat Be. H. 4,0 und braucht $+3{,}0$, so hat Un. M. 1,0 etc.);

3) ist das gefundene Glas ungleichnamig der Ametropie des Beobachters und stärker als diese, so besitzt der Untersuchte die entgegengesetzte Refraction wie der Beobachter und zwar ist die Grösse derselben gleich der Dioptrieenzahl des gefundenen Glases plus der Dioptrieenzahl des Refractionsfehlers des Beobachters. (Beispiele: Hat Be. M. 5,0 und braucht $+3{,}0$, so hat Un. $=$ H. 8,0 oder hat Be. H. 3,0 und braucht $-2{,}0$, so hat Un. $=$ M. 5,0.)

Für die genaue Refractionsbestimmung eines Auges ist nun noch Folgendes zu beachten. Wir haben die dioptrischen Verhältnisse für denjenigen Ort des Augengrundes festzustellen, mit dem am deutlichsten gesehen wird, das heisst für die Macula lutea resp. die Fovea centralis der Netzhaut. Damit

erwäehst uns die Aufgabe, diese Stelle des Augengrundes bei der Messung des Brechzustandes eines Auges scharf zu sehen. Nun wird diese Aufgabe aber dadureh etwas sehwierig, dass die Maeula lutea am schwersten zu sehen ist, weil, wenn wir dieselbe besiehtigen, die Pupille des untersuehten Auges sich zusammenzieht und zugleieh das Spiegelbild der Flamme, das die Cornea liefert, uns hier am meisten stört. Ferner ist es nieht ganz leicht, die Sehärfe des Wahrgenommenen genau zu beurteilen, wenn wir die Maeula lutea in's Auge fassen. Denn es fehlt hier eine gröbere Zeichnung, es fehlen im Bild namentlieh die Retinalgefässe, weil sie hier sehr dünn geworden. Man sieht niehts als eine ganz feine Tüpfelung des Grundes, beruhend auf der etwas ungleiehmässigen Pigmentirung der Zellen des Pigmentepithels der Netzhaut. Je dunkler hier der Grund, um so gleichmässiger pflegt er zu sein und um so weniger erlaubt er eine genaue Einstellung. Allerdings sieht man bei dunkler Färbung hier, wenigstens bei jüngeren Leuten, eine kleine helle Sichel oder einen kleinen hellen Ring, beruhend auf Reflexion des Lichtes am Grunde der eentralen Netzhautgrube. Dieser Reflex liegt zwar etwas vor der Netzhaut, doeh so wenig, dass dies für die Messung nicht in Betracht kommt. Wo der Foveareflex nicht in dieser Weise benützt werden kann, weil er nicht deutlich genug vorhanden, sucht man am besten eines der Gefässe auf, die vom Sehnerv nach der Maeula lutea hin ziehen oder eines, das von oben oder unten her gegen die Maeula hinläuft.

Der Anfänger thut gut, zunäehst sieh an den temporalen (schläfenwärts liegenden) Rand der Sehnervenseheibe zu halten, der eine kräftige Zeiehnung besitzt und namentlich wegen der über denselben laufenden, gegen die Maeula ziehenden Gefässe (vergl

Fig. 1, 2 etc.) die Messung in verschiedenen Längenkreisen (Meridianen) des Auges gestattet.

Damit kann man auch den sog. Astigmatismus eines Auges messen.

Messung des Astigmatismus.

Mit diesem Namen bezeichnet man den Zustand abnormer Brechung des Auges, der darauf beruht, dass eine oder mehrere der brechenden Flächen nicht kugelförmig oder schwach parabolisch, sondern in einer Richtung stärker als in derjenigen senkrecht darauf gekrümmt sind. Wenn ein Strahlenbündel, das von einem Lichtpunkt ausgeht, auf eine brechende Fläche trifft, die in allen Meridianen die gleiche Krümmung besitzt (z. B. eine Kugelfläche, wie sie unsere Glas-Linsen besitzen), so werden bekanntlich alle diese Strahlen wieder in einem Punkte vereinigt (abgesehen von denjenigen, die zu nahe dem Rand der Linse auftreffen, sog. Randstrahlen). Fällt aber das Strahlenbündel auf eine Fläche, die horizontal eine schwächere Krümmung besitzt als senkrecht (vergl. Figur C), so bricht der senkrechte Meridian die Strahlen, die in einer senkrechten Ebene auf ihnen auftreffen, stärker als der horizontale Längenkreis. Also liegt der Vereinigungspunkt für den ersteren näher an der brechenden Fläche als der letztere. Die Fläche hat zwei

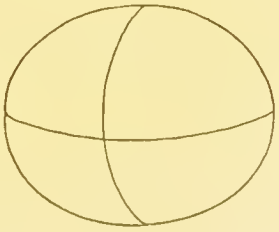

Fig. C. Brechende Fläche mit schwächer gekrümmtem horizontalem, stärker gekrümmtem verticalen Meridian.

Brennpunkte und ein von einem Lichtpunkt ausgehendes („homocentrisches") Strahlenbündel wird hinter derselben nirgends in einem Punkte vereinigt — daher der Name Astigmatismus (von ἀ privativum und τὸ στίγμα, der Punkt). Da nur dann von einem brechenden System ein deutliches Bild erzeugt wird, wenn jedem Objectpunkt ein Bildpunkt entspricht, so dass ein dem Object geometrisch ähnliches Bild erzeugt wird, so ergibt sich, dass eine astigmatische Fläche keine deutlichen, sondern verzerrte Bilder liefert. Es entstehen auf der Netzhaut eines astigmatischen Auges also verzerrte Bilder, gleichviel ob die Hornhaut oder die Linse die abnorme Krümmung besitzt und umgekehrt sieht der ein solches Auge besichtigende Beobachter auch die Zeichnung des Augengrundes (Sehnervenscheibe, Gefässe der Netzhaut etc.) unscharf, verschwommen, auch wenn er alle möglichen sphärischen (kugelförmigen) Linsen zu Hilfe nimmt. Er müsste eine Linse zu Hilfe nehmen, die bloss in einer Richtung eine Krümmung hat, ein sogenanntes Cylinderglas. Hat dasselbe z. B. in dem Fall, der oben gewählt wurde (vergl. Fig. C), in verticalem Sinn keine, in horizontalem dagegen eine entsprechende positive Krümmung, so gleicht es die abnorm schwache horizontale Krümmung dieser brechenden Fläche aus. Es gibt Augenspiegel, die auch das Einsetzen solcher Cylindergläser erlauben. Es ist dies aber nicht dringend erforderlich zur Ausmessung des Astigmatismus. Bei einiger Uebung gelingt es meist unschwer, die Refraction für jeden einzelnen Meridian zu messen.

Dabei muss man sich aber Folgendes genau merken. Der senkrechte Meridian einer sphärischen oder sphärisch-cylindrischen (astigmatischen) Linse zeichnet im Bilde nicht die senkrechten Linien eines Objectes, sondern die waagrechten und der horizontale nicht die horizontalen Linien, sondern die senkrechten Linien. Wenn ich also mit dem

Augenspiegel am Augengrund die horizontal von der Sehnervenscheibe nach der Macula ziehenden Gefässe scharf sehe, so habe ich die Refraction des senkrechten Meridians des brechenden Systems dieses Auges bestimmt. Für die senkrecht verlaufenden Gefässe (z. B. die von oben oder unten in die Macula ziehenden) oder für die ein kurzes Stück annähernd senkrecht verlaufende temporale Begrenzung der Sehnervenscheibe brauche ich dann, wenn ich sie auch scharf sehen will, ein anderes Glas. Dieses entspricht der Refraction des horizontalen Meridians des brechenden Systems.

Aehnlich verfährt man, wenn die Hauptmeridiane nicht vertical und horizontal, sondern schief stehen, was auch vorkommt. Man sieht dann z. B. mit einem bestimmten Glas wohl die schief nach aussen-oben ziehenden Gefässe in der Nähe des Sehnervs deutlich, ganz unscharf oder aber gar nicht die nach aussen-unten verlaufenden. Für diese muss alsdann ein anderes Glas gesucht werden, mit dem aber anderseits nun die nach aussen-oben ziehenden Gefässe verschwommen erscheinen. Bei der Messung des Astigmatismus ist es ganz besonders nöthig, dass das beobachtende (und natürlich auch das untersuchte) Auge nicht accommodirt.

Auch darf ganz besonders bei dieser Messung nicht schief durch das corrigirende Glas gesehen werden. Es ist dies überhaupt möglichst zu vermeiden, sonst kann man Astigmatismus da finden, wo keiner vorhanden ist und unter Umständen einen Astigmatismus corrigiren, ohne dass man es merkt. Wenn man nämlich schief durch ein gewöhnliches (sphärisches) Glas hindurchblickt, so entsteht auch ungleiche Brechung im Sinne des regulären Astigmatismus, wie wir ihn hier besprochen.

Es bleibt noch zu bemerken übrig, dass man auch von unregelmässigem Astigmatismus spricht.

Dieser entsteht dann, wenn eine brechende Fläche ganz unregelmässige Krümmung z. B. höckerige Oberfläche besitzt. Dadurch entsteht ein unscharfes Bild des Augengrundes, das sich durch gar kein Mittel auf die Dauer scharf gestalten lässt. Meist sind Unebenheiten der Hornhaut Schuld daran, denen meist auch mehr oder weniger starke Trübungen entsprechen. Diese Störungen in der Hornhaut kann man vermittelst seitlicher Beleuchtung (s. unten) meist erkennen.

Im Ferneren ist bei der Messung der Refraction mit dem Augenspiegel im aufrechten Bilde zu berücksichtigen der Abstand der Augen des Beobachters und des Untersuchten von einander.

Dieser Abstand soll immer so kurz wie möglich sein, weil sonst die corrigirende Linse des Spiegels in zu grosse Distanz vom Auge des Untersuchten geräth und dadurch ihren brechenden Werth ändert. Wenn ein Kurzsichtiger seine Hohllinse vom Auge abrückt, so verliert sie an brechender Kraft, umgekehrt wird eine Sammellinse stärker, wenn sie vom Auge abgerückt wird (wesshalb alte Leute ihre Brille oft, um sie zu verstärken, unten auf die Nase setzen statt oben).

Ganz besonders ist der dadurch entstehende Fehler bei starken Linsen zu beachten, während er bei schwachen als zu klein ruhig vernachlässigt werden darf, um so mehr, als die dem Ametropen zu verordnende Brille auch in einiger Distanz vor dem Auge sich befinden wird.

Bei starken Linsen muss man sich also daran erinnern, dass das Correctionsglas, welches mit dem Augenspiegel gefunden wird, um so mehr zu stark ist, je mehr man sich bei Myopie vom Auge entfernt und bei Hypermetropie umgekehrt desto mehr zu schwach wird, je mehr man sich mit dem Sammelglas vom untersuchten Auge entfernt. Die Myopie des Untersuchten ist also in diesem Falle schwächer,

die Hypermetropie stärker als das Glas des Augenspiegels.

Die Grösse des ophthalmoscopischen Gesichtsfeldes.

Eine möglichst grosse Annäherung an das Auge des Untersuchten ist auch desshalb geboten, weil dabei das Hineinblicken ins Auge durch die verhältnissmässig enge Pupille erleichtert wird. Man überblickt auf einmal, ohne dass man genöthigt ist, die Stellung des beobachtenden und untersuchten Auges zu ändern, einen grösseren Bezirk des Augengrundes, wenn man sich der Pupille möglichst nähert. Das ophthalmoscopische Gesichtsfeld wird dadurch grösser. Ist die Pupille sehr eng, so kommt man damit allein freilich nicht aus, man muss dann die Pupille erweitern, zunächst, wenn dies noch nicht geschehen, dadurch, dass man ins zweite Auge des Untersuchten gar kein Licht fallen lässt oder dann durch medicamentöse Erweiterung der Sehöffnung vermittelst Homatropin in 2% Lösung, wovon 2—3 Tropfen, innerhalb 5 Minuten eingetropft, meist genügen, um in 20 Minuten die gewünschte Erweiterung zu erzielen. Atropin ist zu diesem Zwecke möglichst zu vermeiden, da die Wirkung dieses Medicamentes zu lange andauert und durch dasselbe Drucksteigerung (Glaucom), eine schlimme Erkrankung, hervorgerufen werden kann, namentlich bei älteren Leuten.

Je grösser die Uebung des Beobachters, um so weniger häufig muss er diese Dilatation der Sehöffnung bei normalen Augen vornehmen, ausgenommen es sei die Gegend der Macula lutea ganz genau zu besichtigen. Hiefür ist, namentlich bei älteren Leuten, da diese gewöhnlich engere Pupillen haben als jugendliche Personen, die Erweiterung oft unerlässlich. Aus gleichen Gründen wie bei der Pupille darf auch die

Oeffnung im Spiegel nicht zu klein sein, am besten 3,5 mm weit.

Die Grösse des am Augengrund auf einmal zu überblickenden Bezirkes hängt ferner ab von der Refraction des Untersuchten. Am grössten ist dieser Bezirk bei Hypermetropie, wobei, wie wir gesehen, die Strahlen divergent aus dem Auge treten, kleiner bei Emmetropie, noch kleiner bei Myopie mit convergent austretenden Strahlen.

Im übrigen ist das ophthalmoscopische Gesichtsfeld bei der Untersuchung im aufrechten Bilde namentlich auch abhängig von der Grösse der Lichtflamme, die man zur Untersuchung benützt, namentlich wenn man den lichtstarken Concav-Spiegel benützt, der auch zur Untersuchung im umgekehrten Bild, von dem bald die Rede sein wird, gebraucht wird, also mit etwa 16 cm Brennweite. Mit einem solchen Spiegel erhält man sehr oft auf dem Grund des Auges das umgekehrte Flammenbild und sieht nur in dessen Bereich deutlich. Anfänger namentlich thun desshalb gut, die Lampenflamme, die sie zur Untersuchung benützen, nicht zu klein zu nehmen.

Will man einen grösseren Bezirk gut beleuchten, so kann man auch einen Concavspiegel von ganz kurzer Brennweite nehmen. Doch complicirt dieser dritte Spiegel das Instrument unnöthig.

Damit gelangen wir zur Wahl des Spiegels für das aufrechte Bild. Man kann hiebei, abgesehen von dem eben erwähnten ganz starken Concavspiegel, der sich mehr für Anfänger eignet, entweder den lichtschwachen Planspiegel oder aber den lichtstarken Concavspiegel von ca. 16 cm Brennweite, den man auch für das umgekehrte Bild braucht, benützen. Zur Untersuchung der Macula-Gegend ist der letztere, da dieselbe wegen ihrer dunkleren Färbung meist wenig Licht zurücksendet, entschieden vorzu-

ziehen. Der lichtschwache Spiegel beleuchtet dieselbe etwas zu wenig, obschon bei dessen Anwendung anderseits allerdings die Pupille wegen der geringeren Blendung etwas weiter bleibt.

II. Die Untersuchung im umgekehrten Bilde.

Diese Methode, welche auch die indirecte genannt wird, ist von Rüte zuerst angegeben worden. Sie beruht darauf, dass man mit einem lichtstarken Spiegel den Augengrund beleuchtet und vermittelst eines starken Sammelglases (13—20 D. stark), das man in dessen Brennpunkts-Abstand, also in 7,5 bis 5 cm Entfernung vor das untersuchte Auge hält, die aus dem Auge tretenden Lichtstrahlen auffängt und zu einem reellen, umgekehrten Bilde vereinigt (vergl. Fig. D, wobei zu bemerken, dass der Raumverhältnisse halber im Bild die Linse etwas näher an das untersuchte Auge gerückt ist und ebenso das Auge des Beobachters). Der Beobachter, welcher bei dieser Untersuchungsweise sich in grösseren Abstand vom Untersuchten begibt, kann dieses von der

Fig. D.

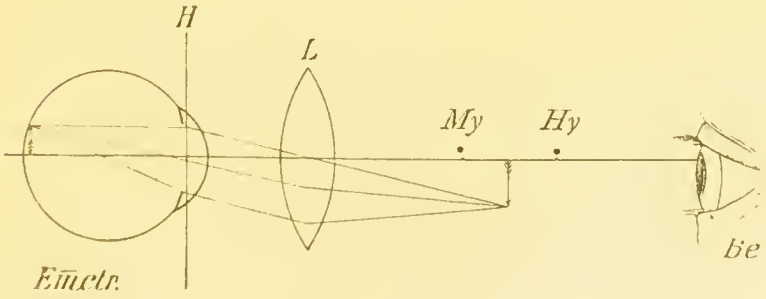

Fig. D. Untersuchung eines Emmetropen im umgekehrten Bilde. Die parallel aus dem Auge tretenden Lichtstrahlen werden von der Sammellinse *L* in deren Brennebene zu einem umgekehrten reellen Bilde vereinigt, das der Beobachter *Be* ohne weiteres wahrnimmt. *H* Hauptebene. *My* und *Hy* der Ort, wo bei gewisser Myopie und Hypermetropie das umgekehrte Bild zu Stande kommen würde. Der Spiegel ist weggelassen.

Sammellinse entworfene Bild, indem er durch das Loch des Spiegels blickt, genau sehen. Dabei muss er auf dies Lichtbild accommodiren, sich also in seiner deutlichen Sehweite (25—30 cm.) von demselben befinden.

Bei einem stark kurzsichtigen Auge kann auf gleiche Weise der Beobachter schon ohne Hilfsglas ein umgekehrtes Bild des Augengrundes des Untersuchten erhalten, wie sich aus Fig. B 3 (S. 19) ergibt. Es treten bei einem solchen Auge die Lichtstrahlen nämlich so convergent aus, dass sich in der Fernpunktsdistanz dieses Auges ein umgekehrtes reelles Bild entwickelt. Wenn man also beim einfachen Hineinleuchten in ein Auge beim Hindurchblicken durch das Spiegelloch in der roth schimmernden Pupille z. B. Gefässverästelungen oder Theile des Sehnervs deutlich sieht und zwar im umgekehrten Bilde, so hat dieses Auge starke Kurzsichtigkeit. Ob dieses in der Pupille sichtbare Bild des Augengrundes ein umgekehrtes oder ein aufrechtes ist, erkennt man daran, dass bei ersterem das betreffende Gefässstück sich in der Pupille nach links verschiebt, wenn der Beobachter mit seinem Kopfe sich nach rechts bewegt. Es muss dies jeweilen genau untersucht werden, bevor man die Diagnose auf Myopie stellt. Denn es können bei einfachem Hineinleuchten auf einige Distanz in der Pupille auch Theile eines aufrechten Bildes gesehen werden. Dies ist dann der Fall, wenn das untersuchte Auge stark übersichtig ist, weil dann die Strahlen divergent austreten (wie Fig. B 1 zeigt). Es ist dabei aber wegen der grossen Distanz vom Untersuchten das Gesichtsfeld nur klein, man sieht nur einen kleinen Abschnitt des Augengrundes und das Gesehene verschiebt sich in der Pupille des Untersuchten gleichsinnig mit dem Kopfe des Beobachters.

Vermittelst der vorgehaltenen Sammellinse kann man nun bei jedem Auge ein umgekehrtes Bild

hervorrufen, d. h. jedes Auge gleichsam zu einem kurzsichtigen machen. Nur wird bei den verschiedenen Brechzuständen das umgekehrte Bild näher oder weiter von der Hilfs-Linse zu Stande kommen. Ist das untersuchte Auge emmetrop, so wird, da aus einem solchen die Lichtstrahlen parallel austreten, das umgekehrte Bild in der Brennebene der Hilfslinse liegen, näher der Linse aber bei Myopie (z. B. bei My in Fig. D) und weiter als im Brennpunkt bei Hypermetropie (z. B. bei Hy in Fig. D). Der Beobachter muss also, wenn er seine Accommodation nicht ändern will, etwas mit dem Kopfe zurückgehen, wenn er ein stark hypermetropisches Auge so untersucht. Gewöhnlich aber ändert man besser die Accommodation, d. h. man richtet sich auf den etwas näher dem Be. liegenden Bildort ein.

Die Hilfslinse muss bei dieser Untersuchungsart so gehalten werden, dass sie annähernd um ihre Brennweite von der Ebene der Pupille des Un. absteht. Dann verschwindet die Pupille resp. die Iris gänzlich und man hat im ganzen Bereich des Sammelglases nur das Bild des Augengrundes. Je grösser das Glas, um so mehr überblickt man demnach auf einmal vom Augengrund, es ist also die Grösse des Gesichtsfeldes beim umgekehrten Bilde namentlich abhängig von der Flächengrösse der Hilfslinse, dann aber auch von der Refraction des Untersuchten und von der Brennweite der Hilfslinse. Je grösser die Kurzsichtigkeit des Untersuchten, um so grösser ist das ophthalmoscopische Gesichtsfeld, je grösser die Hypermetropie desselben, um so kleiner ist der auf einmal zu überblickende Bezirk des Augengrundes. — Je mehr die Hilfslinse dem Auge genähert werden kann, d. h. je stärker sie ist, um so mehr aus dem Auge tretende Lichtstrahlen kann sie (der Fläche nach) aufnehmen, um so grösser ist also das Gesichtsfeld. Endlich hängt selbstverständlich auch beim umge-

kehrten Bilde die Grösse des zu überblickenden Gebietes, wie beim aufrechten Bild, von der Grösse des Bezirkes ab, der am Augengrund durch den Spiegel beleuchtet wird. Dieser Bezirk ist bei der Untersuchung im umgekehrten Bilde viel grösser, als bei derjenigen im aufrechten Bild. Er ist auch stärker beleuchtet, da man bei dieser Untersuchungsart am besten einen Hohlspiegel benützt, also mit lichtstarkem Spiegel untersucht. Während die Pupillenweite beim aufrechten Bild das Gesichtsfeld stark beeinflusst, ist dies beim umgekehrten Bilde viel weniger der Fall, d. h. man kann auch bei recht enger Pupille den Augengrund noch deutlich wahrnehmen, dagegen verliert durch Verengung der Pupille das Bild stark an Licht und wird desshalb schliesslich undeutlich, wenn die Pupille zu eng wird. Fassen wir das Gesagte zusammen, so ergibt sich, dass die Untersuchung im umgekehrten Bilde oder die indirecte Methode folgende Vorzüge vor der directen Methode besitzt: 1. grössere Distanz vom Untersuchten, wodurch die Untersuchung für den Un. und Be. angenehmer und für letzteren leichter wird, 2. grösseres Gesichtsfeld, so dass ein viel grösseres Gebiet des Augengrundes auf einmal überblickt werden kann, 3. Entbehrlichkeit von Correctionsgläsern am Spiegel, 4. Möglichkeit der Untersuchung auch bei enger Pupille. — Dagegen sehen wir bei der indirecten Methode den Augengrund unter viel schwächerer Vergrösserung. Darin liegt ein Hauptunterschied der beiden Methoden.

Vergrösserung im aufrechten und umgekehrten Bilde.

Im aufrechten Bild ist die Vergrösserung, unter der wir den Augenhintergrund sehen nach Fick[1])

1) Lehrbuch der Augenheilkunde, Leipzig 1894.

1) bei Emmetropie des Untersuchten (Accommodationslosigkeit und 25 cm deutliche Sehweite des Be.) = 17fach, 2) bei Myopie von 5 D. = 20fach; 3) bei Hypermetropie von 5 D. = 15fach. Mauthner berechnet für Emmetropie die Vergrösserung auf das 14,3fache für 21 cm., Snellen auf das 20fache für 30cm. deutliche Sehweite des Be. Es ist also die Vergrösserung bei Myopie stärker, bei Hypermetropie schwächer als bei Emmetropie. Die Vergrösserung nimmt dabei um so mehr ab, je weiter das corrigirende Glas vom Auge des Be. absteht.

Im umgekehrten Bild hängt die Vergrösserung vor allem von der Stärke der Hilfslinse ab: je stärker dieselbe ist, um so geringer ist die Vergrösserung (um so grösser aber das Gesichtsfeld). Beträgt die Stärke derselben 13,0 Dioptr. (7,6 cm Brennweite), so ist bei Emmetropie die Vergrösserung = 5,3 fach (Schweiger), dagegen nur 3,3 fach(Fick), wenn man eine Linse von 20,0 D. (5,0 cm Brennweite) zu Hülfe nimmt.

Hat das untersuchte Auge Myopie, so ist mit derselben Hilfslinse die Vergrösserung etwas geringer (z. B. bei M. 8,0 mit + 13,0 = 1 : 4,6 (Schweigger), hat es Hypermetropie, so ist die Vergrösserung ceteris paribus etwas stärker als bei Emmetropie (z. B. bei H. 8,0 mit + 13,0 = 1 : 6,1 (Schweigger).

Während also im aufrechten Bild der Augengrund des Emmetropen dem beobachtenden Auge unter beträchtlicher, ca. 16facher Vergrösserung erscheint, ist diese bloss eine ca. 4fache, wenn im umgekehrten Bild mit der Convexlinse von 17 D., die für das umgekehrte Bild sich am meisten empfiehlt, untersucht wird. Dagegen bietet, wie gesagt, die indirecte Methode den Vortheil, dass das Gesichtsfeld grösser ist, woraus sich ergibt, dass am besten zum Zweck einer möglichst raschen Orientirung zuerst im umgekehrten

Bild untersucht wird, dem dann zum genaueren Studium und zur Ausmessung der Refraction das stärker vergrössernde aufrechte Bild nachfolgt.

Es kann die Brechung eines Auges auch vermittelst des umgekehrten Bildes gemessen werden, am besten nach der Methode von Schmidt-Rimpler[1]), weil bei dieser der Beobachter seine Accommodation gar nicht erschlaffen zu lassen braucht, was ja Vielen, namentlich den Hypermetropen so schwer fällt. Vermittelst eines besonderen Apparates wird hiebei die Lage des umgekehrten Bildes des Augengrundes aufgesucht resp. der Abstand dieses Bildes von der Hilfslinse (vgl. Fig. D). Dabei kommt noch das S. 9 Gesagte in Rechnung: wenn wir von einer Lichtflamme Strahlen ausgehen lassen, so kehren dieselben aus dem Auge wieder zu der Lichtflamme zurück, falls es auf dieselbe eingestellt ist. Accommodirt ein untersuchtes Auge dabei nicht, so können wir also vermittelst einer solchen Lichtflamme seine accommodationslose Einstellung, d. h. seine Refraction aufsuchen. Zunächst macht man vermittelst einer vorgesetzten starken Convexlinse das Auge auf alle Fälle kurzsichtig, so dass die aus dem Auge tretenden Strahlen sich vor dem Auge zum umgekehrten Bilde vereinigen, z. B bei Emmetr. mit vorgesetztem + 10,0 in 10 cm. vor der Hilfslinse. Als Lichtflamme benützt man dann nicht eine richtige Flamme, sondern das mit dem Augenspiegel entworfene umgekehrte reelle Lichtbild einer solchen, die seitwärts vom Un. steht. Sobald man nun, indem man mit dem Spiegel vor- und zurückgeht und dabei durch das Spiegelloch blickt, das erwähnte, umgekehrte Spiegelbild der Flamme sich scharf auf dem Augengrund abbilden sieht, so weiss man, dass Netzhaut und Flammenbild genau conjugirt sind und dass demnach das Flammenbild, dessen Distanz vom Spiegel wir sofort messen können, sich im Fernpunkt des untersuchten Auges befindet, falls dieses Auge wirklich in die Ferne sieht, also accommodationslos ist. Wenn wir aber den Fernpunkt eines myopischen Auges kennen, so kennen wir auch seine Refraction. Diese Methode von Schmidt-Rimpler gibt aber nur dann ein genaues Resultat, wenn der Untersuchte nicht accommodirt, was er dabei aber sehr gern thut, namentlich sobald man das Flammenbild auf die Maculagegend lenkt, also deren Refraction, wie man doch thun sollte, zu messen versucht. Will man nicht die Accommodation des Un. durch ein Medicament lähmen, so ist man genötigt, die Refraction für die zwischen Macula und Sehnerv befindliche Netzhaut zu messen.

Sowohl im aufrechten wie im umgekehrten Bilde kann man ferner

---

1) Augenheilkunde und Ophthalmoscopie, 6. Aufl. S. 196.

vornehmen, sogar dieselben messen, wenn man im aufrechten Bilde genau zu untersuchen versteht. Es kommt nämlich vor, dass die Sehnervenscheibe nach hinten ausgehöhlt ist, so dass sieh an Stelle derselben eine mehr oder weniger tiefe Grube vorfindet. Ebenso wichtig wie diese Veränderung des Sehnervs ist eine andere, bei der dieser als ein mehr oder weniger hoher Hügel ins Auge hereinragt. Ferner kommt es vor, dass am Augengrund eine Neubildung oder ein Fremdkörper etc. in den Glaskörperraum vorragt. Besteht nun in einem solehen Auge für die Netzhaut z. B. Emmetropie, so wird der Grund der Grube, da er weiter zurück, vom brechenden System des Auges abliegt, Myopie zeigen. Ragt der Sehnerv geschwollen als Hügel vor, so wird, wenn die Retina neben dem Hügel Emmetropie hat, die Kuppe des Hügels Hypermetropie besitzen, weil dort die Distanz bis zur Linse geringer ist (vgl. Fig. B, S. 19). Oder es kann für die Netzhaut neben dem Sehnerv z. B. Hypermetropie 5,0, für den Grund der Sehnervenexcavation M. 5,0 gefunden werden, dann besteht für die beiden Orte eine Refraetionsdifferenz von 10 D. und es würde, wenn man hienach rechnen würde, sieh ein Tiefenuntersehied von 3,47 mm ergeben. Auf gleiche Weise könnte man z. B. auch die Hervorragung eines geschwellten Sehnervs oder einer Geschwulst messen. Man hätte für je 1 D. Refractionsdifferenz 0,34 mm in Rechnung zu bringen.

Im umgekehrten Bilde maeht sich die Sache etwas anders. Hier stellt man Unebenheit dadurch fest, dass man das Convexglas vor dem Auge leicht hin- und herbewegt, ohne dass man aber das fixirte Object am Augengrund, z. B. die Sehnervenscheibe, einen Moment aus dem Auge verliert. Ist nun der Sehnerv ausge-

höhlt, so sieht man den Rand der Grube sich vor deren Grund gleichsinnig mit dem Convexglas hin- und herbewegen. Bildet der Sehnerveneintritt einen Hügel, so wackelt bei Hin- und Herbewegung des Hilfsglases die Kuppe des Hügels hin und her. Mit andern Worten: es verschiebt sich jeweilen ein dem Beobachter näher liegender Ort vor dem weiter entfernt liegenden in gleicher Richtung wie das Convexglas, weil bei der Hin- und Herbewegung der Hilfslinse eine Decentrirung von untersuchtem Auge und Sammellinse eintritt und damit Divergenz der Richtungsstrahlen der beiden Orte (Fick, l. cit. S. 126).

Es bleiben nun noch zwei Untersuchungsmethoden zu besprechen übrig, bei denen man ebenfalls eine grössere Distanz vom untersuchten Auge innehält und die man beide am besten vermittelst eines planen, also lichtschwachen Spiegels vornimmt, obschon auch lichtstarke Hohlspiegel gebraucht werden können.

Die Untersuchung im durchfallenden Licht

ist eine sehr einfache aber sehr wichtige Untersuchung, die wir mit dem Augenspiegel vornehmen, am besten, bevor die bis jetzt geschilderten Methoden angewandt werden. Sie zeigt uns nämlich auf das deutlichste allfällige Trübungen der brechenden Medien, also der Cornea, des humor aqueus, der Linse und des Glaskörpers. Wenn man mit einem Hohl- oder noch besser Plan-Spiegel einfach ins Auge hineinleuchtet, indem man durch die Spiegelöffnung blickt, so sieht man im rothschimmernden Pupillarbereich solche Trübungen als dunkle Schatten, weil die vom Augengrund zurückkehrenden Strahlen durch diese Trübungen aufgehalten werden, ähnlich, wie wir irgend welche (auch weiss gefärbte) undurchsichtige Objecte dunkel sehen, wenn wir sie vor eine leuchtende Fläche halten. Man sieht also auch die weisslichen Trübungen

des grauen Linsen-Staares auf dicse Weise sehr deutlich, besser als auf jede andere Art und wenn man die Methode noch dadurch verfeinert, dass man zur Vergrösserung eine mässig starke Lupe beifügt, indem man hinter dem Spiegelloch + 8,0 bis + 18,0 anbringt, so kann man auf's bequemste die allerfeinsten Trübungen in oder an der Hornhaut wahrnehmen, z. B. äusserst feine Gefässreiserchen oder die so feinen Beschlagspunkte auf der Rückseite der Cornea bei Iritis und Cyclitis. Dabei muss man sich natürlich dem Auge entsprechend annähern, damit man das zu beobachtende Object innerhalb die Brennweite der hinter dem Spiegel befindlichen Sammellinse bringt.

Ebenso können die wichtigen Glaskörperflocken vermittelst des einfach durchfallenden Lichtes am deutlichsten gesehen werden und zwar ist für diese der lichtschwache Spiegel besonders empfehlenswerth. Während Trübungen der Hornhaut bei Rechts- oder Links-Wendung des Auges sich vor der Pupille, Linsentrübungen sich mehr oder weniger hinter der Pupille verschieben, aber nur so weit, als das Auge sich bewegt, haben die Glaskörperflocken grössere Bewegungsbogen (Excursion), so dass, wenn man ein damit behaftetes Auge sich rasch hin und her bewegen lässt, die Trübungen sich noch weiter bewegen, auch wenn das Auge wieder still steht.

Die Schattenprobe oder Skiaskopie,

von ihrem Entdecker Cuignet seiner Zeit Keratoscopie genannt, auch als Pupilloscopie, Retinoscopie bezeichnet, kann ebenfalls mit dem Planspiegel am besten ausgeführt werden und dient dazu, in einfachster Weise, die am leichtesten zu erlernen ist, den Brechzustand des Auges feststellen. Für alle Diejenigen, welche beim aufrechten Bilde mit der geschilderten Art der Refractionsbestimmung nicht

zum Ziel kommen, namentlich bei der Bestimmung des Astigmatismus, ist die Schattenprobe, falls sie nicht den Apparat von Schmidt-Rimpler benützen wollen, sehr empfehlenswerth. Sie muss aber ebenfalls geübt werden und hat auch ihre unbequemen Seiten.

Man sucht bei der Schattenprobe ähnlich wie bei der Methode von Schmidt-Rimpler die Fernpunktslage eines Auges auf, unter Umständen ebenfalls mit Hilfe eines Convexglases, das den Fernpunkt in bequeme Entfernung d. h. zwischen Beobachter und Untersucher bringt. Dies ist namentlich nöthig bei schwacher Myopie und bei Uebersichtigkeit. Man sucht so eine Fernpunktslage von etwa 30—40 cm herbeizuführen. Dabei orientirt man sich nun für die Feststellung der optischen Verhältnisse des untersuchten Auges nicht nach einem Bild, das am Augengrund des Untersuchten entworfen wird, sondern nach der Bewegung, den der von einer Lichtflamme beleuchtete Bezirk am Augengrund ausführt, wenn man denselben vermittelst einer Drehung des Spiegels wandern lässt. Der Spiegel beleuchtet dabei den erwähnten Fleck am Augengrund des Untersuchten und indem man durch das Spiegelloch blickt, sieht man in der Pupille des Untersuchten den erwähnten erleuchteten Bezirk ebenfalls wandern.

Nun ist zunächst zu merken, dass, wenn man mit einem Planspiegel das Licht einer seitwärts stehenden Flamme ins Auge des Untersuchten wirft, das belichtete Feld am Augengrund des Untersuchten von oben nach unten wandert, wenn man den Spiegel von oben nach unten dreht oder es wandert von rechts nach links, wenn man den Spiegel von rechts nach links dreht. Den Spiegel von rechts nach links drehen heisst ihn so drehen, als wollte man seinen Reflex zuerst auf's rechte, dann auf's linke Auge des Untersuchten werfen.

Das belichtete Feld am Augengrund des Untersuchten wandert also immer in gleicher Richtung, in welcher der Planspiegel gedreht wird oder, wie man auch sagt, gleichnamig mit dessen Drehung.

In der Pupille des Untersuchten sieht man nun aber das belichtete Feld (resp. den dasselbe begrenzenden Schatten) nicht immer in derselben Richtung wandern, wie die Wanderung am Augengrund stattfindet, nämlich dann nicht, wenn man sich mit seinem Auge ausserhalb des Fernpunktes des untersuchten Auges befindet. In diesem Falle (also bei starker Myopie) treten nämlich die Strahlen aus dem untersuchten Auge convergent aus und kreuzen sich im Fernpunkt, wodurch sich die Wanderung umkehrt: es wandert also bei Myopie der Schatten in der Pupille ungleichnamig wie der Spiegel sich dreht (nach rechts, wenn der Spiegel nach links gedreht wird). Aber nicht bei jedem Myopiegrad geschieht dies, sondern nur bei solcher Myopie, deren Fernpunktsabstand wie gesagt kürzer ist als die Distanz, in der wir uns mit dem Spiegel vom Auge des Untersuchten befinden, also bei starker Myopie. Wenn wir uns z. B. mit dem Spiegel 50 cm vom untersuchten Auge befinden, so ist, wenn der Schatten ungleichnamig wandert, Myopie von mehr als 2 D. ($\frac{100}{50} = 2{,}0$) vorhanden.

In gleicher Richtung wie die Spiegeldrehung wandert hingegen das Lichtfeld in der Pupille des Untersuchten, wenn man sich mit seinem Auge innerhalb des Fernpunktes des untersuchten Auges befindet, also bei schwacher Myopie oder Emmetropie oder dann, wenn der Fernpunkt hinter dem untersuchten Auge liegt, also bei Hypermetropie. Es wandert dann das Lichtfeld z. B. nach links, wenn man den Spiegel nach links dreht.

Befindet sich dagegen der Beobachter mit seinem Auge resp. seiner Pupille genau am Orte des Fernpunktes des untersuchten Auges, so sieht er gar keine Wanderung des beleuchteten Theiles in der Pupille des Untersuchten, sondern es wird die Pupille mit einem Schlag dunkel oder hell. Nun misst man, sobald diese Erscheinung bei Vor- und Zurückgehen mit dem Kopf sich deutlich zeigt, mit einem Bandmass die Distanz beider Augen, womit die Fernpunktslage und damit die Refraction gefunden ist, falls der Untersuchte dabei nicht accommodirt hat. Verschwindet z. B. die Wanderung bei 20 cm Distanz des beobachtenden Auges vom Auge des Untersuchten, so hat das letztere Myopie 5,0 D. ($\frac{100}{20} = 5{,}0$).

Wandert Licht und Schatten in der Pupille gleichnamig, so befindet sich der Beobachter innerhalb des Fernpunktes und rückt nun entweder mit seinem Kopfe, indem er immer den Spiegel hin- und herdreht, ab, bis die Wanderung aufhört, oder er setzt eine Convexlinse vor das untersuchte Auge, welche, wie schon Eingangs erwähnt, den Fernpunkt in eine für die Messung bequeme Entfernung vom untersuchten Auge, also auf etwa 30—40 cm Distanz künstlich hereinrückt.

Bei der Wahl dieser Hilfslinse hat man noch Folgendes zu berücksichtigen: Wandert gleichnamig das Lichtfeld in der Pupille rasch und wird es von einem flachen Bogen begrenzt, so handelt es sich um schwache Myopie, Emmetropie oder schwache Hypermetropie. Man nimmt dann ein schwaches Convexglas, etwa + 3. Wandert das Lichtfeld in der Pupille langsam und wird es von einem stark gekrümmten Kreisbogen begrenzt, so handelt es sich um starke Hypermetropie und man nimmt ein starkes Convexglas zu Hilfe und bringt dies dann in Rechnung. Findet

man z. B. mit + 7,0 den Fernpunkt in 33 cm, so hat man es natürlich nicht mit Myopie 3,0 zu thun ($\frac{100}{33} = 3{,}0$), sondern mit Hypermetropie 4,0. Man wird sich nämlich sagen, die Myopie 3,0 ist durch 3 Dioptrieen der Conectionslinse künstlich hervorgerufen. Mit dem Rest derselben von 4 Dioptrieen aber würde der Fernpunkt des Untersuchten nach Unendlich verlegt, sein Fehler daher ausgeglichen.

Man kann die Schattenprobe auch mit dem gewöhnlichen Concavspiegel ausführen, nur ist dann die Wanderung des Schattens in der Pupille gerade umgekehrt, also gleichnamig, wenn der Beobachter ausserhalb des Fixationspunktes und ungleichnamig, wenn er innerhalb desselben oder wenn Hypermetropie vorhanden ist. Man kann dann auch so verfahren, dass man auf 1 Meter 20 Centimeter Distanz vom Untersuchten sich begibt und die Wanderung beobachtet. Ist die Bewegung gleichnamig mit der Spiegeldrehung, so besteht Myopie von 1 Dioptrie oder mehr. Nun hält man dem Untersuchten in steigender Stärke Concavgläser vor bis man ein Glas hat, mit welchem die Wanderung des Schattens resp. Lichtfeldes sich umkehrt. Dieses Glas verlegt den Fernpunkt des untersuchten Auges über 1 Meter (1 Dioptrie) hinaus, das letzte Glas *n* D. mit dem der Schatten noch gleichnamig mit dem Spiegel wanderte, corrigirte bis auf nahezu 1 D. Die Myopie des Untersuchten beträgt somit *n* D. + 1 D.

Wandert bei Drehung des Hohlspiegels der Schatten in entgegengesetzter Richtung, so hat der Untersuchte entweder Myopie, die geringer als 1 D. oder Emmetropie oder Hypermetropie. Nun setzt man ihm in der Stärke steigend Convexgläser vor bis der Schatten sich in gleicher Richtung bewegt wie der Spiegel gedreht wird. Ist dies Glas *n* D., so ist die Refraction des Untersuchten *n* D. — 1 D.

Die Schattenprobe hat auch ihre Schattenseiten. Sie erfordert eine weite Pupille, so dass diese künstlich erweitert werden muss, wenn sie zu eng ist. Auch bei weiter Pupille ist es nicht immer leicht zu erkennen, wann die Wanderung des Lichtfeldes aufhört oder sich umkehrt. Es ist ferner nicht immer leicht, den Untersuchten vollständig accomodationslos zu haben, da unsere Hantirungen leicht seine Aufmerksamkeit erregen und ihn veranlassen, ein Object in der Nähe zu fixiren. Auch wird man dabei häufig nicht die Refraction der Macula bestimmen, sondern diejenige eines benachbarten Theiles des Augengrundes. — Genaueres über diese Methode, namentlich das Theoretische betreffend, ist zu finden z. B. bei Fick „Die Bestimmung des Brechzustandes eines Auges durch Schattenprobe." Wiesbaden, Bergmann, 1891.

Wie soll der Augenspiegel beschaffen sein?

Bevor wir zur Beschreibung der Art und Weise, wie die Technik der Augenspiegel-Untersuchung sich gestaltet, übergehen, empfiehlt es sich, den Augenspiegel — das Ophthalmoscop — einer kurzen Betrachtung zu unterziehen. Dabei werde ich vollständig davon absehen, die zur Zeit gebräuchlichen Augenspiegel beschreiben zu wollen. Denn hiefür allein wäre ein Buch erforderlich. Eine blosse Beschreibung ohne kritische Beurtheilung wäre practisch ohne grossen Werth und alle Augenspiegel auf ihre practische Brauchbarkeit zu prüfen und zu vergleichen wäre eine enorme Arbeit. Eine ziemliche Zahl der besten und bekanntesten Instrumente der Jetztzeit habe ich allerdings schon in Gebrauch gezogen, sodass ich sie beurtheilen könnte, aber nicht Alle und somit würde bei kritischer Besprechung die Unkenntnis einzelner zu Ungerechtigkeit führen. Ich werde mir nur die specielle Nennung eines Instrumentes gestatten und zwar des von mir seit 6 Jahren eingeführten ein-

fachen, kleinen Refractionsaugenspiegels, der dazu bestimmt ist, wenigstens bei meinen Schülern, den Liebreich'schen Augenspiegel, der mir wegen seiner Mangelhaftigkeit von jeher ein Dorn im Auge war, zu ersetzen.

Es genügt auch vollständig, hier nur die Grundsätze klarzulegen, nach denen ein Augenspiegel angefertigt sein muss, damit er allen Anforderungen genügt. Diese Grundsätze sind bei allen Instrumenten die gleichen und recht einfach, ähnlich wie beim Mikroskop. Es variirt gleich wie bei diesem, nur 1) der maschinelle Theil, 2) die Qualität des Materials und der Herstellung.

Was letzteres betrifft, so darf man nach meiner Erfahrung die jetzt am meisten gebräuchlichen, grösseren Instrumente, die sog. Refractionsaugenspiegel im Ganzen, als sorgfältig und solid gearbeitet bezeichnen, namentlich diejenigen, welche von den bekannteren optischen Werkstätten der verschiedenen Länder geliefert werden. Immerhin ist es gut, wenn man sein Instrument auch in dieser Richtung (guten Schliff des Spiegels und der Gläser, richtige Numerirung der letzteren etc.) prüft und allfällig Mangelhaftes zurückweist.

Was den maschinellen Theil betrifft, so kann dieser je nach den Ansichten und Liebhabereien des Autors oder des Käufers so oder so construirt sein, es ist in dieser Hinsicht vor Allem massgebend, dass das Instrument einen bequemen und raschen Gebrauch gestattet und richtig funktionirt.

Die Grundsätze, die da in Betracht kommen, lassen sich aus dem oben bei der Erklärung des Augenspiegels Gesagten leicht ableiten.

Was zunächst den Spiegel betrifft, so ergibt sich aus unserer Betrachtung, dass es gut ist, einen lichtstarken und einen lichtschwachen Spiegel zu haben, zum mindesten jedenfalls einen lichtstarken; denn

der lichtschwache kann zur Noth entbehrt werden oder falls das Instrument, welches man besitzt, keinen solchen hat, aus einem kleinen passenden Stück eines guten Spiegels dadurch hergestellt werden, dass an einer kleinen Stelle der Beleg weggeschabt wird, z. B. wenn man besonders genau auf Glaskörperflocken untersuchen oder die Schattenprobe anwenden will. Letztere kann ja übrigens auch mit dem Hohlspiegel vorgenommen werden. Was den lichtstarken oder Hohlspiegel betrifft, so ist eine Brennweite von 14 bis 17 Ctm. nach meinem Dafürhalten die beste. Sie eignet sich sowohl für das umgekehrte wie aufrechte Bild gut. Wenn man den Spiegel auf seine Brennweite prüft, so achte man zugleich darauf, ob er ein scharfes Bild entwirft (z. B. einer entfernt aufgestellten Lampe etc.) damit man weiss, ob auch die Schleifung eine sorgfältige ist.

Wichtig ist die Grösse des Spiegelloches. Dasselbe darf nicht zu klein sein, weil sonst zu wenig Licht in unser Auge durchtritt, namentlich wenn wir, wie dies bei dem Refractionsophthalmoscop oft der Fall, mit unserem Auge noch in einigem Abstand vom Spiegel bleiben müssen (wegen der dazwischen liegenden Gläser und der Schiefstellung des Spiegels.) Der Durchmesser soll an der Vorderseite mindestens 3 mm, an der Rückseite etwas mehr betragen, die Oeffnung sich aber von vorn nach hinten etwas erweitern. Von grosser Wichtigkeit ist eine gute Schwärzung der Wandung dieses kurzen Canales. Undurchbohrte Spiegel sind nicht zu empfehlen.

Bei denjenigen Ophthalmoscopen, die zur genauen Messung der Refraction benutzt werden, also bei allen grösseren Instrumenten ist Schiefstellung des Spiegels unerlässlich, wenn die Messungen genau sein sollen. Will man nämlich von einer seitwärts vom Untersuchten stehenden Lichtflamme das Licht ins Auge desselben werfen, so muss man, wie schon

Fig. A zeigt, den Spiegel etwas nach der Seite der Lampe drehen, also, von oben betrachtet, schief stellen zur Antlitzfläche des Untersuchten. Dies hat zur Folge, dass man schief durch die hinter dem Spiegel befindlichen Gläser hindurchsieht, falls diese dem Spiegel anliegen. Sieht man schief durch ein sphaerisches Glas, so bekommt dasselbe cylindrische Wirkung d. h. es wird die Brechung in der einen Richtung stärker als senkrecht darauf. Zugleich entfernt man sich, wenn das Correctionsglas dem Spiegel anliegt, mehr von diesem Correctionsglas als gut ist. Desshalb kann man an den neueren Ophthalmoscopen den Spiegel etwas schief stellen zur Platte, welche die Correctionsgläser enthält und zwar nach beiden Seiten, sodass die Lampe rechts oder links vom Untersuchten aufgestellt werden kann.

Bei der Untersuchung im umgekehrten Bild, wobei man in der Regel kein Correctionsglas hinter dem Spiegel anbringt, ist die Schiefstellung desselben allerdings unnötig. Deshalb haben diejenigen Instrumente, welche zwei Spiegel, einen für das umgekehrte und einen für das aufrechte Bild, führen, gewöhnlich nur den letzteren schief gestellt. Da man aber unter Umständen auch für das umgekehrte Bild Correctionsgläser anwendet, z. B. ein Convexglas, um das Bild unter mässiger Vergrösserung zu betrachten, so ist es am einfachsten, den Hohlspiegel von ca. 16 cm Brennweite, der für beide Methoden der Untersuchung dient, schief gestellt zu haben und daneben für die Untersuchung auf Glaskörperflocken und für Skiaskopie einen kleinen Planspiegel anzuwenden, der nicht unbedingt am Ophthalmoskop angebracht zu sein braucht.

Damit sind wir bereits beim maschinellen Teil des Instrumentes angelangt und haben zunächst den wichtigsten Punkt, die Anbringung der Correctionsgläser hinter dem Spiegelloch zu erörtern. Haupt-

sache ist dabei, dass dieselben möglichst nahe dem Spiegel liegen und dass nicht zu viele über einander gelegt werden, weil sonst das Bild zu viel Licht verliert. Es sollen, falls man zwei Gläser übereinander legt, dieselben dicht auf einander liegen, damit das beobachtende Auge nicht in zu grosse Entfernung vom Spiegelloch gerät.

Die Correctionsgläser werden jetzt meist in grösserer Zahl längs des Randes einer runden Scheibe eingesetzt, die so hinter dem Spiegel herumgedreht werden kann, dass ein Glas nach dem anderen richtig centriert hinter dem Spiegelloch sich einstellt, also so, dass die Mitte des Glases jeweilen genau (vermittelst Einschnapp-Vorrichtung) mit der Mitte jener Oeffnung zusammenfällt. Viele Spiegel haben zwei solche Scheiben über einander laufend, so dass man immer durch die beiden hindurch sieht, bei anderen werden die Scheiben gewechselt, d. h. je nach den Gläsern, die man braucht, eingesetzt, was zu umständlich ist. — Man kommt nach meiner Erfahrung für gewöhnlich mit einer Scheibe aus, mit der sich, falls man ganz starker Gläser bedarf, noch ein an derselben Achse sitzender Scheiben-Quadrant kombinieren lässt, der, wenn nicht benutzt, nach abwärts gegen den Griff gedreht wird, in der Art z. B. des von Loring angegebenen Instrumentes. Wenn sich nun z. B. in der Scheibe 15 Gläser: concav 1—8 und convex 1 bis 7 und ein leeres Loch befinden und im Quadranten noch concav und convex 16 und concav und convex 0,5, so hat man bei Combination der Scheibe und des Quadranten zur Verfügung: concav 1—24 und convex 1—23, Summa 47 Nummern und dazu von concav 1—8 und von convex 1—7 noch die halben Dioptrieen. Hat das Instrument statt eines blossen Quadranten eine zweite ganze Scheibe, so kann die Zahl der verfügbaren Gläser-Nummern noch erheblich erhöht werden.

Von Wichtigkeit ist es, dass die Correctionsgläser nicht zu klein sind, weshalb man auch ihrer nicht zu viele in einer Scheibe anbringen kann. Ihr Durchmesser sollte nicht unter 5 mm betragen.

Schliesslich ist noch das Sammelglas zu berücksichtigen, das zur Ergänzung des umgekehrten Bildes benützt wird. — Es wird bei vielen Ophthalmoskopen dieser dem Instrument beigegebenen Hilfslinse viel zu wenig Sorgfalt geschenkt. Es ist z. B. besser bloss eine solche Linse von richtiger Grösse zu haben, als zwei, wie man dies oft trifft, die dann, damit sie auch noch im Futteral untergebracht werden können, meist zu klein sind. Letzteres ist ein grosser Fehler und erschwert namentlich dem Anfänger die Untersuchung sehr, weil das Gesichtsfeld dadurch zu klein wird. Es empfiehlt sich namentlich im Anfang immer dieselbe Linse zu benützen und zwar eine von ca. 17 D. Stärke, also von 6 cm Brennweite und ihre Flächen-Grösse sollte nicht unter 3,5 cm betragen, am besten 3,5—4 cm. Ratsam ist es ferner, die Linse mit einer breiten Fassung zu versehen, damit sie beim Hinlegen nicht zerkratzt und beim Anfassen nicht durch die Finger verunreinigt wird. Recht empfehlenswert ist die Anbringung eines kurzen breiten Stieles an der Fassung aus später noch anzugebenden Gründen. Will man noch andere Convexgläser für das umgekehrte Bild benützen, also dasselbe z. B. mit stärkerer Vergrösserung erhalten, so kann man ein + 14 oder 13 aus dem Brillenkasten zu Hilfe nehmen. Mit einem Refractionsaugenspiegel kann man übrigens auch in bequemster Weise dadurch das umgekehrte Bild vergrössern, dass man hinter dem Spiegelloch durch Drehung der Gläserscheibe ein Convexglas von 2—4 D. anbringt (wobei man sich dem Untersuchten zugleich etwas nähern muss).

Zur Anschaffung möchte ich bloss Instrumente empfehlen, die auch eine ausgiebige Benützung des

aufrechten Bildes (der directen Methode) ermöglichen, die also mit einer ziemlichen Zahl von Correktionsgläsern versehen sind und zwar so versehen sind, dass diese rasch hinter dem Spiegelloch geändert werden können, z. B. vermittelst erwähnter Scheibe, nicht aber, wie z. B. beim Liebreich'schen Instrument mühsam jeweilen in eine Gabel eingesetzt werden müssen, wobei sie gewöhnlich verunreinigt werden. Man soll auch die Nummern der Correctionsgläser hinter dem Spiegel wechseln können, ohne dass man mit dem Spiegel vom Auge weggeht. Es genügt schliesslich für das Notwendigste eine kleine Zahl Gläser, ca. 12 resp. eine kleine Scheibe, so dass der Preis eines solchen Instrumentes doch ein mässiger bleibt. Ich liess es mir deshalb schon vor Jahren angelegen sein, ein kleineres derartiges Ophthalmoskop durch R. Doerffel in Berlin anfertigen zu lassen. Dasselbe hat einen schief gestellten Hohlspiegel, eine Scheibe mit 14 Gläsern und eine richtige Hilfslinse. Es ist solid gearbeitet, wie sich hinlänglich bei der grossen Zahl solcher Spiegel, die in diesen 6 Jahren von meinen Schülern angeschafft wurden [1]), gezeigt hat und der Preis ist so mässig (25 Mark), dass man jedem Studierenden die Anschaffung des Instrumentes empfehlen resp. zumuten darf. — Auch dem praktischen Arzte, der kein grosses, teures Instrument anschaffen will, kann dieses kleinere, aber für ihn vollständig ausreichende, empfohlen werden.

Die Ausführung der Augenspiegeluntersuchung.

Die ophthalmoskopische Untersuchung wird am besten in einem verdunkelten Raume vermittelst einer möglichst grossen Gas- oder Petroleum-Lampenflamme

[1]) Der von Fick (l. cit. S. 105) abgebildete Spiegel entspricht nicht dem meinigen, der nur eine Scheibe hat.

vorgenommen. Elektrisches Glühlicht ist wegen der kleinen Leuchtfläche ohne besondere Vorrichtungen nicht zu brauchen. Wird das Auer'sche Gasglühlicht benützt, so muss man sich bewusst sein, dass dasselbe in der Färbung viel mehr grünlich-weiss ist, daher die Färbung des Augengrundes mit demselben anders ausfällt als bei Anwendung einer der genannten gelben Lichtarten. Dasselbe gilt von der Untersuchung mit Tageslicht, das man durch eine passende Oeffnung ins dunkle Zimmer fallen lassen kann. — Man setzt sich am besten mit dem zu Untersuchenden so an einen Tisch, dass man den ersteren in 40 bis 60 cm Entfernung sich gegenüber und den letzteren zur Rechten hat. Auf dem Tisch befindet sich die Lampe, womöglich in gleicher Höhe mit dem Auge des Untersuchten. Es ist deshalb gut, wenn dieser auf einem Drehstuhle sitzt oder wenn die Lampe höher oder tiefer gestellt werden kann.

Bevor man nun aber den Augenspiegel zur Hand nimmt, sollte man immer zuerst die Untersuchung mit seitlichem Licht anwenden und dies so sich zur Regel machen, dass es zur sog. „zweiten Natur" wird. Man sieht bei dieser Untersuchungsmethode so Vieles, namentlich aber auch Veränderungen, die für die Augenspiegeluntersuchung wichtig sind, dass die Vernachlässigung dieser Untersuchung sich oft schwer rächt. Wie oft müht sich z. B. ein Anfänger die längste Zeit umsonst ab, im aufrechten Bild den Augengrund scharf zu sehen, weil er versäumt hat, mit seitlichem Licht festzustellen, dass dies wegen Trübung der Hornhaut oder der Linse gar nicht möglich ist. Das umgekehrte Bild gelingt nämlich noch leidlich auch bei etwas trüben brechenden Medien wegen der stärkeren Lichtintensität und der geringeren Vergrösserung. Also stellt man zuerst die Lampe neben sich, nimmt das dem Augenspiegel beigegebene Convexglas zur Hand und beleuchtet, indem man das

Licht der Lampe durch dasselbe fallen lässt, vermittelst des so gesammelten starken Lichtes den vorderen Teil des Auges schief von der Seite her, wobei man mit der stark leuchtenden Spitze des von der Linse ausgehenden Lichtkegels die einzelnen Teile in bester Weise gesondert sichtbar machen kann, eventuell so, dass man zur besseren Wahrnehmung noch zugleich eine Lupe zu Hilfe nimmt.

Erst nachdem diese Besichtigung bei seitlichem Licht durchgeführt ist, nimmt man den Augenspiegel zur Hand, schiebt aber zuerst die Lampe neben den Untersuchten und zwar so, dass sie etwas hinter dessen Antlitzfläche zu stehen kommt, damit die Augen desselben nicht von der Lampe direct beleuchtet werden.

Der zweite Akt der Untersuchung besteht nun in der einfachen Durchleuchtung des Auges. Diese Untersuchung im durchfallenden Licht, wobei einfach vermittelst des Hohlspiegels des Instrumentes Licht ins Auge des Untersuchten geworfen wird, sodass die Pupille rot leuchtet, zeigt uns, wie oben erwähnt, aufs beste allfällige Trübung der Hornhaut, namentlich aber der Linse und des Glaskörperraumes. Deshalb muss man, damit z. B. auch peripher in der Linse oder im Glaskörper sitzende Abnormitäten sichtbar werden, bei verschiedener Stellung des untersuchten Auges in dasselbe hinein sehen, dasselbe also rechts, links, nach oben oder nach unten schauen lassen, dabei aber immer den Lichtreflex auf der Pupille behalten, so dass diese immer in rotem Lichte leuchtet. Wie oft wird „Staar" diagnostiziert, wo gar keiner vorhanden, weil der betreffende Arzt versäumt hat, im durchfallenden Licht zu untersuchen, und dabei wahrzunehmen, dass er sich von einem grauen Schimmer in der Pupille täuschen liess, der nichts mit Staar zu thun hat!

Der dritte Akt der Untersuchung besteht in

der Anwendung der indirecten Methode, weil man vermittelst des umgekehrten Bildes einen besseren Ueberblick über den Augengrund gewinnt. Zu dem Zweck hält man die Convexlinie (von 17 D.) ihrer Brennweite entsprechend (also in einem Abstand von 6 cm) vor das zu untersuchende Auge, wobei ein Griff an der Fassung des Glases sich empfiehlt, weil man dann mit den übrigen Fingern der Hand, welche die Linse hält, nicht zu stark das Gesicht des Untersuchten deckt und so dessen anderes Auge gut frei lassen kann. Es ist dies deshalb von grossem Nutzen, weil dies andere Auge eine bestimmte Richtung innehalten soll, was am besten der Fall, wenn dasselbe ein Object fixieren kann. Untersucht man also z. B. das linke Auge, so lässt man zunächst am besten den Patienten das linke Ohr des Beobachters fixieren. Thut er dies, (wobei also sein rechtes Auge nicht verdeckt sein darf) und sieht man nun, indem man das Licht durch das vorgehaltene Glas ins Auge wirft, durch das Spiegelloch und die Hilfslinse nach dem Auge, so wird man (bei richtiger Haltung der Hilfslinse und des Spiegels), ohne weiteres den Sehnerv des linken Auges des Untersuchten sehen. Dabei muss man auf die Stelle zwischen Hilfslinse und Spiegel accommodieren, an der gemäss dem früher Gesagten das Bild des Augengrundes zu stande kommt. Dies schafft eine der Schwierigkeiten dieser Methode: der Anfänger accommodiert gewöhnlich für das Auge oder die Hilfslinse und sieht dann das herwärts von dieser entworfene Bild nicht oder nicht deutlich.

Deshalb ist es demselben zu empfehlen vorerst mit derselben Hilfslinse in der Weise Uebungen anzustellen, dass er damit sich das etwas verkleinerte umgekehrte Bild von farbigen Augengrundsabbildungen z. B. denjenigen dieses Buches verschafft. Zu dem Zweck betrachtet er das in ca. 60 cm Abstand

befindliche Bild durch die Hilfslinse (von 17 D.), die er in ca. 20 cm Entfernung von dem Bild bringt. Er lernt dabei auch mit einem umgekehrten Bilde umgehen und sich darin zurechtfinden. — Bei dieser Uebung lernt er noch eine weitere Schwierigkeit der indirecten Methode kennen und beseitigen: Die Reflexe der Hilfslinse. Er merkt bald wie er zwischen denselben hindurchsehen kann, indem er die Linse ganz wenig schief stellt. Indem er sich mit diesen Reflexen abzufinden lernt, wird es ihm dann auch beim Menschen leichter den im Anfang stark störenden Cornealreflex zu überwinden, resp. ausser Acht zu lassen.

Gelingt schliesslich beim Menschen die Gewinnung des umgekehrten Bildes, so muss man im weiteren lernen das andere Auge des Untersuchten im indirecten Sehen zu überwachen und zwar bezüglich seiner Stellung. Kinder z. B. pflegen mit Vorliebe eine andere Blickrichtung einzunehmen als ihnen anbefohlen wird, also beispielsweise nicht nach dem linken Ohr des Beobachters zu schauen, wenn man deren linken Sehnerv inspizieren will u. s. w. Will man nicht unnötig Zeit verlieren, so muss man darauf halten, dass die anbefohlene Blickrichtung für einige Zeit innegehalten wird und dies controllieren. Keineswegs aber ist es richtig, den Untersuchten einzuladen, nach dem linken Ohr des Beobachters zu sehen, ihm aber dann, wie es oft geschieht, dies dadurch unmöglich zu machen, dass man bei der Untersuchung seines linken Auges das rechte, das in besagter Weise fixieren soll, mit der die Hilfslinse haltenden Hand zudeckt. — Man muss letzteren so am Gesicht aufstützen, dass das nicht untersuchte Auge frei bleibt und das Object, das man ihm zur Fixierung anwies, auch fixieren kann.

Man muss ferner auch einen der Finger der Hand, welche die Convexlinse hält, darin üben, das

obere Augenlid des untersuchten Auges sachte in die Höhe zu ziehen, falls dies nötig, z. B. wenn man bei abwärts gewendetem Blick des Untersuchten den Augengrund sehen oder wenn man Benommene (Hirnkranke etc.), die im Bett liegen, untersuchen will. Zu dem Zweck legt man am besten die Ulnarseite der Spitze des vierten Fingers leicht an das obere Lid an und zieht es nach oben. — Es genügt nämlich keineswegs, bloss etwa den Sehnerv und seine Umgebung zu untersuchen, sondern man sollte sich immer möglichst daran gewöhnen, auch die peripheren Teile des Augengrundes zu inspizieren, also während der Untersuchung nach rechts, links, aufwärts und abwärts sehen zu lassen.

Will man den Sehnerv des rechten Auges zu Gesicht bekommen, so muss man den Untersuchten am eigenen rechten Ohr vorbei an die Wand sehen lassen. Denn der Sehnerv liegt bekanntlich ca. 15° nasenwärts vom hinteren Pol des Auges. — Will man diesen, d. h. die Macula besichtigen, so ist dies der schwierigste Teil der Untersuchung, aber sehr wichtig, weil es sich um den wichtigsten Teil der Netzhaut handelt. Da hiebei der Cornealreflex am meisten stört und die Pupille zugleich wegen des directen Lichteinfalles sich verengt, das Bild demnach lichtschwach wird, so bedarf es besonderer Uebung, um diesen Teil des Grundes gut zu sehen. Man verfährt zu dem Zweck am besten so, dass man den Untersuchten, falls man seine linke Macula lutea sehen will, zunächst anweist, nach dem linken Auge des Beobachters zu blicken. Nun sucht man das Bild des linken Sehnervs in den temporalen Teil des Convexglases zu bekommen und dreht dann den Spiegel ganz wenig nasalwärts, worauf im nasalen Teil des Glases die Macula lutea sichtbar wird und der stark störende grosse Glanz des Cornealreflexes temporalwärts verschwindet. Will man die rechte

Maculagegend sehen, so lässt man den Untersuchten nach dem rechten Ohr des Beobachters sehen und verfährt auf gleiche Weise. Dabei darf ins andere Auge gar kein Licht fallen, damit die Pupillen dadurch nicht verengt werden und falls trotzdem die Pupille zu eng ist, muss sie etwas erweitert werden (s. oben).

Von grosser Wichtigkeit ist es bei dieser Methode, dass das Hilfsglas vollständig sauber und auch ohne alle Kratzstellen sei. Abgesehen davon, dass Unreinigkeiten des Glases den Blick des Anfängers auf sich ziehen und dadurch die Wahrnehmung des Augengrundes erschweren, bringen sie die Gefahr mit sich, dass sie als dem Augengrund angehörig aufgefasst werden, so dass dort Dinge gesehen werden, die gar nicht vorhanden sind. So können die kleinen Fettfleckchen, welche die Finger meist am Glas zurücklassen im Augenspiegelbild glänzend weiss erscheinen und aufs täuschendste weisse Flecken in der Netzhaut vorspiegeln.

Hat man sich im umgekehrten Bild einen genügenden Ueberblick über den Augengrund verschafft, so geht man nunmehr zum vierten Akt, dem aufrechten Bild, über. Dieses gerät am besten, wenn man jeweilen die Lampe nahe an derjenigen Seite des Kopfes des Untersuchten aufstellt, welcher das untersuchte Auge angehört. Der Anfänger thut gut, sich zunächst ans rechte Auge des Untersuchten zu halten, da er dieses mit seinem rechten Auge besichtigen kann, was ihm meist leichter fällt. Er setzt dann den Patienten so, dass derselbe die Lampe rechts hat und wirft nun zunächst das Licht einfach ins Auge. Dann geht er, ohne das Licht vom Auge zu verlieren, allmählich näher und schliesslich so nahe als möglich, bis er in der rot leuchtenden Pupille Einzelheiten z. B. Gefässstücke des Augengrundes sieht, wobei er gemäss dem früher Gesagten aber nicht auf

eine kurze Distanz accommodieren darf. Vielmehr muss der Beobachter sich dabei vorstellen, er sehe durch den Kopf des Untersuchten hindurch in die Ferne. Hat er denselben angewiesen geradeaus und zugleich etwas nach links ebenfalls in die Ferne zu sehen, so wird er bald auch den Sehnerv zu Gesicht bekommen, eventuell so, dass er ein Gefäss der Netzhaut bis zum Sehnerv zurück verfolgt. Die Untersuchung des linken Auges ist etwas schwieriger, weil dasselbe entweder, damit die Nasen der beiden Personen nicht aneinanderstossen, mit dem linken Auge besichtigt werden muss oder dann bei entsprechender (vom Licht abgewendeter) Kopfwendung des Untersuchten. Am besten ist es, wenn man sich zeitig daran gewöhnt, das rechte Auge mit dem rechten, das linke mit dem linken zu untersuchen.

Ist es nötig, Correctionsgläser einzuschalten, so ist es besser, wenn dies geschieht ohne dass man mit dem Spiegel vom Auge weggeht, also so, dass man einfach die Scheibe dreht, welche die Gläser enthält. Man lernt so nämlich besser, seine Accommodation andauernd erschlafft zu halten

Sehr zweckmässig ist es, die ersten Uebungen im Ophthalmoskopieren beim Kaninchen vorzunehmen, weshalb ich auch das Bild des Sehnervs und seiner Umgebung beim Kaninchen in dieses Buch aufgenommen habe (Fig. 4a). Bei diesem Tier geniesst der Anfänger, abgesehen von der weiten Pupille und der gewöhnlich ruhigen Lage des Auges den Vorteil, dass die Strahlen wegen Hypermetropie divergent austreten, wodurch das aufrechte Bild etwas leichter erhältlich ist.

Soll bei der directen Methode der lichtschwache oder der lichtstarke Spiegel benützt werden? — Diese Frage beantwortet sich meines Erachtens dahin, dass sowohl der Plan- als der Hohlspiegel seine Vorzüge hat, dass man sich aber vor allem wenigstens mit

dem einen derselben in der Beurteilung feiner Farbenabstufungen am Augengrund, besonders am Sehnerv, vollständig vertraut machen soll. Dass man mit dem Planspiegel abnorme Färbung (z. B. Abblassung des Sehnervs, Graufärbung desselben etc.) besser sehe als mit einem guten, lichtstarken Spiegel, kann ich nicht bestätigen. Wohl aber erschwert die Anwendung von zwei Spiegeln die Sache dadurch, dass man mit jedem derselben sich in der Diagnose abnormer Färbungen besonders einüben muss. Man erlangt daher rascher eine gewisse Sicherheit in der Beurteilung des Augengrundes, wenn man nur einen Spiegel benützt. Jedenfalls ist es richtig, für das aufrechte Bild immer denselben Spiegel zu benützen. — Ganz sicher aber ist für mich die Thatsache, dass die Untersuchung der Macula mit dem lichtstarken Spiegel exacter vorgenommen werden kann. Man sieht dieselbe und allfällige dortige Veränderungen damit besser als mit dem Planspiegel, aus dem einfachen Grund, weil bei der Besichtigung dieser Gegend des Augengrundes in Folge der dabei eintretenden Verengerung der Pupille und infolge der meist stärkeren Pigmentierung des Maculabezirkes das Bild schon mit dem Hohlspiegel lichtschwach genug ausfällt, zu dunkel und undeutlich aber vollends mit dem Planspiegel.

Der normale Augengrund.

Es ist, wie schon eingangs erörtert, das, was man unter normalen Umständen mit dem Augenspiegel am Augengrund sieht, so wichtig und zum Teil so vielgestaltig, dass es ratsam ist, sich zunächst ganz genau bezüglich der normalen Verhältnisse zu orientieren, bevor man die krankhaften Veränderungen studiert. Zum Verständnis der ersteren gehört genaue Kenntnis der anatomischen Verhältnisse. Fragen wir uns zunächst, wie kommt die rote Färbung des

Grundes zu Stande, die zuerst am meisten auffällt, die auch leicht missdeutet wird („abnorm gerötet"), so ergibt sich die Beantwortung aus der Thatsache, dass die Aderhaut, ihrem Namen entsprechend, eine grosse Menge von Blutgefässen besitzt und namentlich in ihrer vordersten, der Netzhaut benachbarten Schicht das Gefässnetz der choriocapillaris enthält, welches gegen den hinteren Pol hin immer dichter wird. Die rote Blutfarbe dieser Gefässe liefert also den Hauptanteil an der roten Färbung des Augengrundes. Hiezu kommt noch das Rot des Gefässystems der Netzhaut, doch ist dieser Anteil unbedeutend. Noch weniger in Betracht kommt der Sehpurpur. Wir können denselben als solchen ebensowenig wahrnehmen, wie wenn wir auf eine lebhaft rote Farbe noch ein ganz zartes Rosa auftragen würden, abgesehen davon, dass der Sehpurpur an belichteten Augen in nur geringer Menge oder gar nicht vorhanden ist.

Nun wird aber der Augengrund gar nicht immer gleich rot gesehen. Bei den einen Menschen sieht man ihn mehr hell gelbrot, bei anderen dunkelrot bis braunrot. Dies rührt von dem wechselnden Pigmentgehalt der Augen her. Dunkelhaarige Menschen haben im Ganzen mehr dunkleren Grund als blonde. Dazu kommt noch, dass die Pigmentierung wieder verschieden verteilt sein kann. Je stärker das Pigmentepithel der Netzhaut pigmentiert ist, um so mehr ist der Grund gleichmässig dunkelrot. Es schimmert dann die rote Chorioidea nur wenig durch und man sieht auch deren Gefässe gar nicht. Bei anderen Menschen sitzt das Pigment mehr in der Aderhaut, namentlich zwischen den Gefässen, während dasselbe im Epithel der Netzhaut spärlicher vorhanden ist. Dann kann man die Gefässe der Aderhaut mehr oder weniger deutlich hinter den Netzhautgefässen wahrnehmen und zwar entweder so, dass man zunächst bloss dunkle Flecken sieht, die erst

bei näherer Betrachtung sich als pigmentierte „Intervascularräume" der Aderhaut zu erkennen geben (Fig. 1, 4 a, 7 a, 17 etc.) oder es tritt das ganze Gefässnetz der Aderhaut ganz deutlich zu Tage (vgl. Fig. 3 b) immerhin so, dass zwischen den Gefässen viel Pigment liegt. Fehlt das Pigment in Retina und Aderhaut ganz, wie dies beim Albino der Fall, so sieht man die Aderhautgefässe noch anders, d. h. rot auf weissem Grund (Fig. 8 b). Letzterer wird von der weissen Sklera gebildet. Bei Solchen, die, wenn auch nicht gerade albinotisch, doch pigmentarm sind, z. B. bei Blonden, sieht man manchmal die Chorioidalgefässe wenigstens deutlich rot auf schwach rotem Grund (Fig. 2).

Bezüglich der Pigmentfärbung des Grundes ist noch zu beachten, dass die Gegend des hinteren Poles, also Macula und Umgebung des Sehnervs, in der Regel dunkler ist als die mehr peripheren Teile (s. Fig. 1 und viele der übrigen Bilder).

Am dunkelsten ist die Aderhaut gewöhnlich da, wo sie an den Sehnerv grenzt, so dass dort manchmal ein schwarzer Ring mehr oder weniger deutlich zu sehen ist, der sog. Chorioidalring (Fig. 1 und 2 etc). Wenn dieser den Sehnerv nicht dicht umschliesst, sondern noch einen Saum frei lässt, so wird auf diese Weise innerhalb der dunkeln noch ein mehr oder weniger vollständiger weisser Ring gebildet, indem man dort die weisse Sklera zwischen Sehnervensubstanz und Chorioidalgrenze durchschimmern sieht, daher dieser weisse Ring Skleralring genannt wird (Fig. 1 und 2 etc.). Die Sehnervensubstanz hat im Augenspiegelbild zart graurote, etwas durchsichtige Färbung und zwar etwas mehr ins Rote gehend im nasalen Teil, etwas heller im temporalen Teil. Es rührt dies davon her, dass im nasalen Teil mehr Nervenfasern beisammen liegen und austreten als im temporalen. Am hellsten ist häufig, aber nicht

immer, die Mitte. Es hängt dies ganz davon ab, ob in der Mitte ein mehr oder weniger stark ausgebildeter Gefässtrichter vorhanden ist oder nicht. Je tiefer dieser ist, um so mehr schimmert die weisse Lamina cribrosa in der Mitte durch, um so heller ist dann diese Stelle. Einen sehr deutlichen Gefässtrichter hat der Kaninchen-Sehnerv (Fig. 4 a). Man sieht da ganz besonders deutlich, wie die Gefässe, die sich dann in der Netzhaut ausbreiten, aus dieser trichterförmigen Vertiefung herauskommen. Einen sehr tiefen Gefässtrichter, in dessen Grund die Lamina cribrosa nackt zu Tage tritt, nennt man eine physiologische Excavation (s. Fig. 3 b, 38,4, 42 b). Die Lamina cribrosa erkennt man an den grauen Punkten am Grund der Vertiefung. Der Rand der physiologischen Excavation wird von einer feinen Kreislinie gebildet, an der die Gefässe umbiegen, um in die Vertiefung hineinzusteigen.

Der Sehnerv ist nicht immer kreisrund, er kann unter normalen Verhältnissen auch leicht oval (querschief- oder hochoval) sein. Er ragt normal nicht über die Netzhaut vor oder dann ab und zu nur ganz unbedeutend im Bereich des nasalen Drittels, so dass die viel gebrauchte Bezeichnung Papille nicht zutreffend ist.

Die Netzhaut ist (abgesehen von ihrem Pigmentepithel), wegen ihrer glashellen Durchsichtigkeit mit dem Augenspiegel fast gar nicht sichtbar Hie und da sieht man um den Sehnerv herum, am ehesten nach oben und unten, eine ganz feine radiäre Streifung von der Nervenfaserung herrührend. Ferner sieht man bei jugendlichen Individuen, namentlich wenn sie gut pigmentierten Augengrund haben, meist mehr oder weniger starke Reflexe an der Vorderseite der Netzhaut und zwar um die Fovea centralis und um den Sehnerv herum. Diese Reflexe bilden grauweisse, unregelmässig begrenzte Flecken zwischen den Ge-

fässen, helle Linien längs der Gefässe und namentlich (auch in späteren Jahren noch) einen Ring um die Fovea centralis (s. Fig. 3 a) und einen kleinen Ring oder eine kleine helle Sichel in der Mitte der Fovea.

Dass es sich bei diesen hellen Flecken um Reflexe handelt, ergibt sich daraus, dass sie bei Bewegung des Spiegels, also bei Aenderung des Lichteinfalles, ihre Gestalt und ihren Ort ändern und dass sie einen eigentümlichen schillernden Glanz besitzen. Am stärksten sieht man sie bei der Untersuchung im umgekehrten Bild, wenn die Pupille nicht weit ist.

Was den stärksten dieser Reflexe, denjenigen um die Fovea centralis herum speziell betrifft, so sieht man oft, wenn man nicht ganz senkrecht auf die Macula blickt, blos einen sichelförmigen Teil, gewöhnlich zuerst die nasale Hälfte. Sieht man den Reflex ganz, so bildet derselbe gewöhnlich ein queres Oval, dessen senkrechter Durchmesser ungefähr demjenigen des Opticus entspricht und dessen Grenze gegen die Fovea-Mitte ziemlich scharf, nach aussen verwaschen ist. Man trifft diesen Reflex aber auch ab und zu kreisförmig. Die querovale Form kann nicht, wie Johnson angibt, von einer Verzerrung (weil die Lampe seitwärts steht etc.) herrühren, sondern es ist eben in den meisten Fällen die Fovea centralis leicht queroval. Lässt man nämlich bei gut ausgeprägtem querovalem Reflex die Lampe dem Untersuchten über den Kopf halten, so ändert sich, wie ich schon sehr oft feststellte, nichts an der Form des Ovals. — Innerhalb des Maculareflexes ist der Grund gewöhnlich sehr dunkel, am stärksten in der Mitte und ganz ohne Reflexe mit Ausnahme eines kleinen Reflexpunktes in der Mitte, umgeben vom dunklen Foveafleck (vgl. Fig. 1 und 3 a).

Zur genauen Untersuchung der Macula bedarf es des stärker vergrössernden aufrechten Bildes. Dann

sicht man, dass der centrale Reflexpunkt von einer kleinen glänzenden Sichel gebildet wird, die bei geeigneter Bewegung des Kopfes des Beobachters in der Weise um den Mittelpunkt der Fovea herumwandert, dass sie diesem immer die Spitzen zukehrt. Sieht der Beobachter etwas nasal vom Cornealreflex vorbei ins Auge, so liegt die Sichel so, dass die Spitzen temporal schauen, sieht er temporal vom Cornealreflex vorbei, so steht die Sichel mit den Spitzen nasalwärts u. s. w. Je mehr sich der Beobachter bemüht, genau central (in der Richtung der Fovea-Axe) ins Auge zu blicken, also so gut als möglich durch den Cornealreflex hindurch, um so mehr sieht er die Sichel sich in einen kleinen Ring umwandeln, der etwa den Durchmesser eines Hauptvenenastes der Sehnervenscheibe besitzt, gelegentlich aber auch etwas grösser oder kleiner ist. Der Cornealreflex stört bei dieser Betrachtung ziemlich stark, indem er als heller, aber etwas durchsichtiger Reflex gerade vor dieser centralen Partie der Macula liegt.

Bei nicht sehr stark pigmentierten Augen sieht man ferner im Bereich der Macula lutea, insbesondere in deren Mitte, im Bereich des etwas dunkleren Foveafleckes, eine feine Tüpfelung des Grundes, wie eine Mosaik aus feinen hellen und dunkeln Fleckchen zusammengesetzt. Diese Tüpfelung ist nichts anderes als der Ausdruck der etwas ungleichmässigen Pigmentierung des Pigmentepithels der Netzhaut. Sie ist bei nicht zu starker Pigmentierung des Auges auch am ganzen übrigen Augengrund mehr oder weniger zu sehen.

Dimmer [1]), der die Reflexerscheinungen an der Vorderfläche der Netzhaut besonders genau studierte, weist nach, dass der kleine Fovealreflex durch regelmässige Spiegelung des Lichtes am centralsten resp. tiefsten Teil der Netzhautgrube zu Stande kommt und das

[1]) Die ophthalmoskopischen Lichtreflexe der Netzhaut. 1891.

verkehrte Bild des sichel- oder ringförmigen Teiles des Spiegels darstellt, der zunächst dem Spiegelloch liegt. Denn die Mitte der Netzhautgrube bildet einen kleinen Hohlspiegel, der das Licht so zurückwirft, dass es wieder aus der Pupille des untersuchten Auges austreten kann. Lichtstrahlen dagegen, die von dem Abhang der Netzhautgrube (also peripher vom Foveareflex) zurückgeworfen werden, können die Pupille nicht verlassen, daher sehen wir im ganzen übrigen Bereich der Grube gewöhnlich keine Reflexe weiter (hie und da ist noch ein zweiter etwas grösserer heller Ring koncentrisch zum Foveareflex zu sehen) und diese ist demzufolge matt und dunkel. Erst ausserhalb des Randes der Grube kann wieder solche Zurückwerfung des Lichtes stattfinden, dass die Strahlen aus der Pupille treten können, daher hier der starke Reflex des erwähnten Macularinges zu sehen ist. Die ziemlich scharfe centrale Begrenzung dieses Ovals entspricht also derjenigen Stelle, wo die Netzhaut sich zur Bildung der Grube zu verdünnen beginnt, wo also der Abhang der Grube anfängt. Somit umschreibt der Maculareflex genau die centrale Netzhautgrube und wir können daran jeweilen die Grösse derselben erkennen. Da die Sehnervenscheibe durchschnittlich einen Durchmesser von 1,5 mm besitzt, so misst die Fovea senkrecht annähernd eben so viel, horizontal etwas mehr, wobei, wie übrigens auch beim Opticusdurchmesser, individuelle Abweichungen vorkommen. Im aufrechten Bilde sehen wir mit dem gewöhnlichen Hohlspiegel den Maculareflex nur ganz schwach oder gar nicht, wegen der zu geringen Lichtmenge, mit welcher bei dieser Methode der Augengrund erleuchtet wird, besser dagegen mit einem starken Hohlspiegel (von z. B. 8 cm Brennweite).

Auf ähnliche Weise wie der Maculareflex entstehen auch die übrigen Spiegelungen der Netzhaut, namentlich auch diejenigen längs der Gefässe (s.

Fig. 3 a). Sie sind nach Dimmer's (l. cit.) Untersuchungen durch annähernd concav-zylindrische oder sphärisch-concave Flächen, welche an der inneren Oberfläche der Netzhaut sich finden, bedingt. Diese Flächen entwerfen verkehrte in einem gewissen Abstand vor ihnen liegende Bilder jener Teile des Augenspiegels, von welchen das Licht zu ihnen gelangt.

Im Bereich der Netzhaut ziehen nun ganz besonders noch die Gefässe unsere Aufmerksamkeit auf sich. Zunächst bemerken wir, dass dieselben alle auf der Sehnervenscheibe zusammenlaufen, entsprechend dem Umstande, dass die Netzhaut ihre gesamte Blutzufuhr von der Arteria centralis retinae empfängt, die zusammen mit der das Blut wieder abführenden vena centralis retinae beim Eintritt des Sehnervs in den Augapfel in der Axe des Nervs liegt und dann auf der Sehnervenscheibe (manchmal auch schon etwas vorher) sich in Aeste verteilt, gleich wie auch die Vene dies thut. Man erkennt im Augenspiegelbild die Arterien daran, dass sie hellere Färbung haben als die Venen und dass der helle Mittelstreifen auf dem Gefäss etwas heller und breiter ist als an den Venen. Doch sieht man diese Differenz in der Färbung blos an den gröberen Aesten und auch die Reflexverhältnisse sind besser an den dickeren Gefässen und bei der stärkeren Vergrösserung des aufrechten Bildes zu sehen. Was diesen hellen Mittelstreifen der Gefässe anbelangt, so handelt es sich dabei nach Dimmer (l. cit.) bei den Arterien um eine Spiegelung des Lichtes an den Blutkörperchen des Axenstromes, bei den Venen um eine solche an der vorderen Fläche der Blutsäule. Daher ist auch der Mittelstreifen an den Arterien etwas rötlich gefärbt, bei den Venen dagegen, als reiner Reflex, weiss. [1])

[1]) In den Bildern dieses Buches diese Gefässreflexe jeweilen ganz genau wiederzugeben, namentlich bezüglich ihrer

Ausserdem verlaufen die Arterien im ganzen etwas mehr gestreckt, die Venen etwas mehr geschlängelt. Die Centralarterie, wie die Centralvene, teilt sich entweder schon im letzten Stück des Sehnervs oder im Gefässtrichter oder erst auf der Sehnervenscheibe in eine wechselnde Zahl von Aesten. Die Hauptverzweigung geht, sowohl im arteriellen, wie im venösen System, zunächst nach oben und unten, bald aber kann man dann eine weitere Teilung in der Weise verfolgen, dass eine arteria und vena temporalis und nasalis superior, sowie eine arteria und vena temporalis und nasalis inferior aufgefunden werden kann. Meist lässt sich auch eine arteria und vena nasalis unterscheiden, welche die Blut-Zu- und Abfuhr nasalwärts besorgen. Die so wichtige Maculagegend wird teils durch feine Gefässe versorgt, die vom Sehnerv direct dahin ziehen, teils von Zweigen der arteria und vena temporalis superior und inferior aus, die im Bogen um die Macula herumziehen. Deshalb sieht man in der Macula und Umgebung hauptsächlich blos feine Gefässe mehr oder weniger radiär gegen die Mitte derselben ziehen, ohne dass man jedoch, auch im aufrechten Bilde nicht, dieselben bis zur Mitte der Fovea verfolgen könnte. Vielmehr hören sie meist schon nahe dem inneren Rande des Maculareflexes auf sichtbar zu sein. Dass sie die Mitte der Fovea fast erreichen, zeigt schon die bekannte entoptische Aderfigur (bei Hin- und Herbewegen einer feinen Oeffnung vor dem Auge oder seitlicher Bewegung einer Kerzenflamme im Dunkeln).

In den peripheren Teilen der Netzhaut werden die Gefässe schmal und spärlich und hauptsächlich radiär gestellt.

Breite und Färbung war aus technischen Gründen unmöglich, abgesehen davon, dass auch bei der geringen Vergrösserung des umgekehrten Bildes diese Reflexe nur wenig deutlich hervortreten.

Pulsation sieht man an den Arterien und Venen der Netzhaut unter normalen Verhältnissen nur in geringem Masse, am deutlichsten bei vielen Menschen an den Enden der Venen auf der Sehnervenscheibe, indem dort die Blutsäule sich vor und zurück schiebt, resp. das letzte Ende sich pulsatorisch füllt und leert. Was die Pulsation der Arterien betrifft, so sieht man auch bei Normalen dieselbe, wenn man sehr genau Acht gibt, nicht gar selten, aber nicht als Endpuls, sondern in der Form von Caliberschwankungen und pulsatorischer Bewegung der Bogen oder Gabelungen der dickeren Aeste.

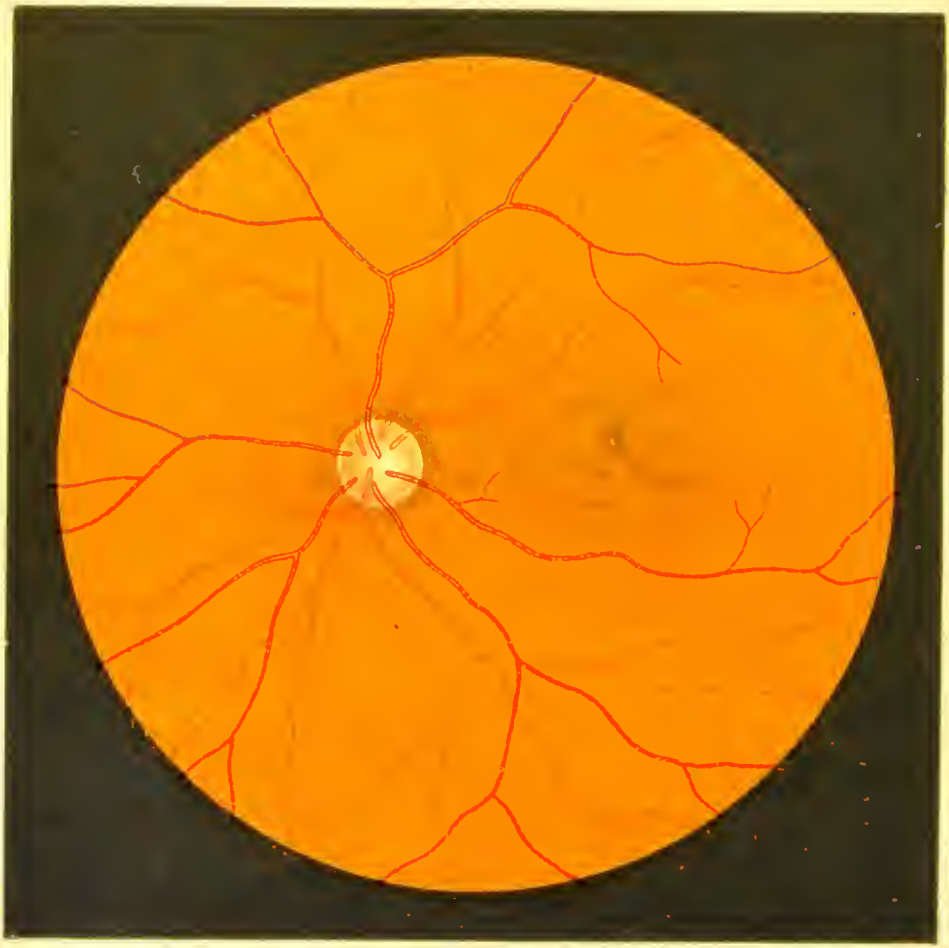

Fig. 1

Lith. Anst. v. F. Reichhold, München

Fig. 1. Normaler Augengrund. Die Pigmentierung dieses Auges ist eine mittlere, am stärksten um den Sehnerv und hinter der Macula lutea samt Umgebung. In der Peripherie sieht man die Fleckung, welche durch die stärker pigmentierten Intervascularräume der Aderhaut verursacht wird. Davor liegen die Gefässe der Netzhaut mit ihren Reflexstreifen in der Mitte. Von Reflexen sieht man sonst bloss noch denjenigen des Centrums der Fovea inmitten des etwas dunkleren Foveafleckes. — Der Sehnerv hat einen mässig starken Gefässtrichter mit entsprechender heller Färbung, einen Skleralring und einen Chorioidalring.

Fig. 2. Normaler Augengrund. Dieses Auge, einem blonden Menschen angehörig, besitzt weniger Pigment als das von Fig. 1. Es ist namentlich das Pigmentepithel der Netzhaut viel durchsichtiger, so dass man das Gefässnetz der Aderhaut gut sieht. Die Aderhaut hat aber auch wenig Pigment, so dass die Räume zwischen den Gefässen nicht dunkel, sondern heller als diese sind. Der Foveafleck ist hier rot, der Reflex der Fovea-Mitte fehlt. Am Sehnerv sind Gefässtrichter, Chorioidal- und Skleralring deutlich ausgeprägt.

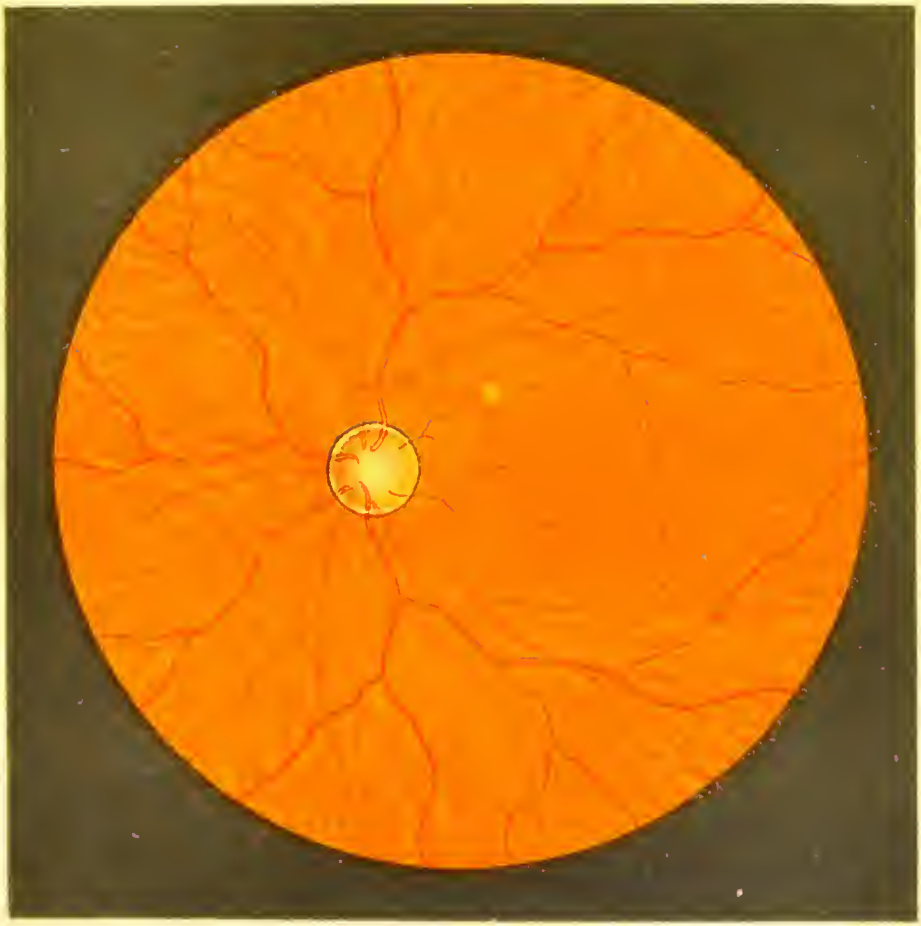

Fig. 2

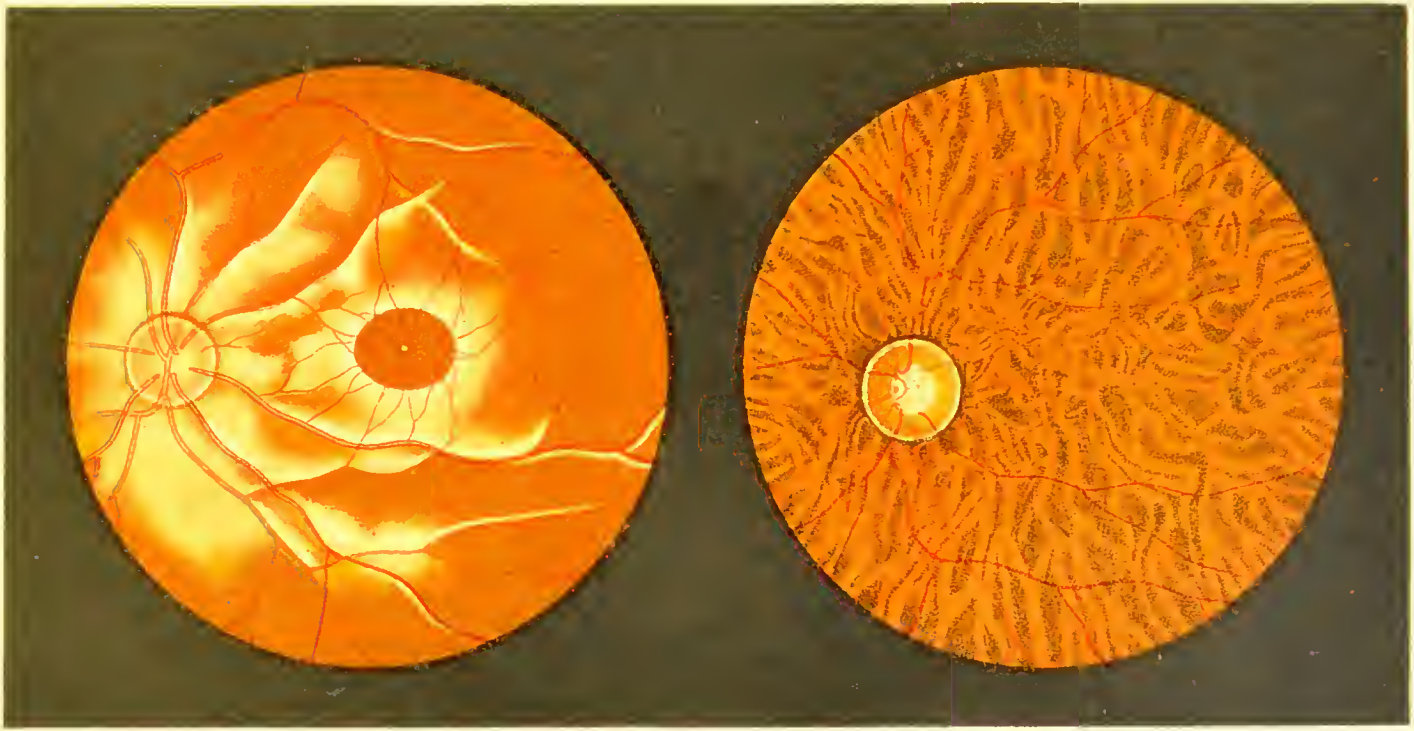

a b

Fig. 3

Fig. 3 a—b. Normaler Augengrund. Bei a ist ein ganz dunkler Augengrund abgebildet und so gut dies möglich das Glänzen der Netzhaut, das in der Jugend bei so dunklem Grund namentlich deutlich zu sein pflegt. Der querovale Reflexring in der Mitte der Figur wird Maculareflex, der kleine Reflex in der Mitte der Macula wird Foveareflex genannt. Das Pigmentepithel enthält so viel dunklen Farbstoff, dass man gar nichts von der Aderhaut sieht, abgesehen von etwas Roth.

— Bei b ist ein Augengrund abgebildet, der auch viel Pigment zeigt, aber nicht im Epithel der Netzhaut, denn man sieht die Chorioidea sehr gut, sondern hauptsächlich zwischen den Gefässen der Aderhaut, wodurch dieselben sehr deutlich hervortreten. Man findet dieses Bild mehr bei älteren Leuten. Der Sehnerv hat eine physiologische Excavation, in deren Grund die Lamina cribrosa deutlich zu sehen ist.

Fig. 4. Markhaltige Nervenfasern in der Netzhaut, a) beim pigmentirten Kaninchen, b und c beim Menschen. — Beim Kaninchen bildet dieser Befund die Regel und das Bild ist immer dasselbe: es breiten sich die Fasern hauptsächlich horizontal, schneeweiss schimmernd, feinstreifig aus, peripher wie weisse Haare endigend, auf ihnen deutlich die Retinalgefässe sichtbar (wobei Arterien und Venen weniger in der Färbung von einander verschieden sind als beim Menschen). Die markhaltigen Fasern verdecken die Pigmentierung und die Gefässe der Aderhaut. Der Sehnerv erscheint beim Kaninchen queroval und hat einen starken Gefässtrichter. — Beim Menschen kommen markhaltige Fasern nicht häufig vor und zeigen die verschiedensten Bilder in Grad und Anordnung der Verbreitung. Bald sind nur an kleinen Stellen (Fig. 4 c), bald an grösseren die dadurch verursachten, schneeweissen, feinstreifigen Flecken sichtbar, in der Regel hauptsächlich am Sehnervenrand, diesen mehr oder weniger deckend. Doch finden sich hie und da auch kleine Einsprengungen von Markscheidenbildung entfernt vom Sehnerv (bei 4 b nahe dem oberen Rande der Figur). Es decken diese markhaltigen Fasern oft auch streckenweise die Retinalgefässe.

Man muss sich hüten, diese unschuldigen weissen Flecken mit solchen bei Albuminurie zu verwechseln. Sie unterscheiden sich von solchen durch die immer da oder dort sichtbare feine radiäre Streifung, namentlich pflegt diese an der peripheren Grenze der Flecken nicht zu fehlen (haarartig).

b

c

Fig. 4

Lith. Anst. v. F. Reichhold, München

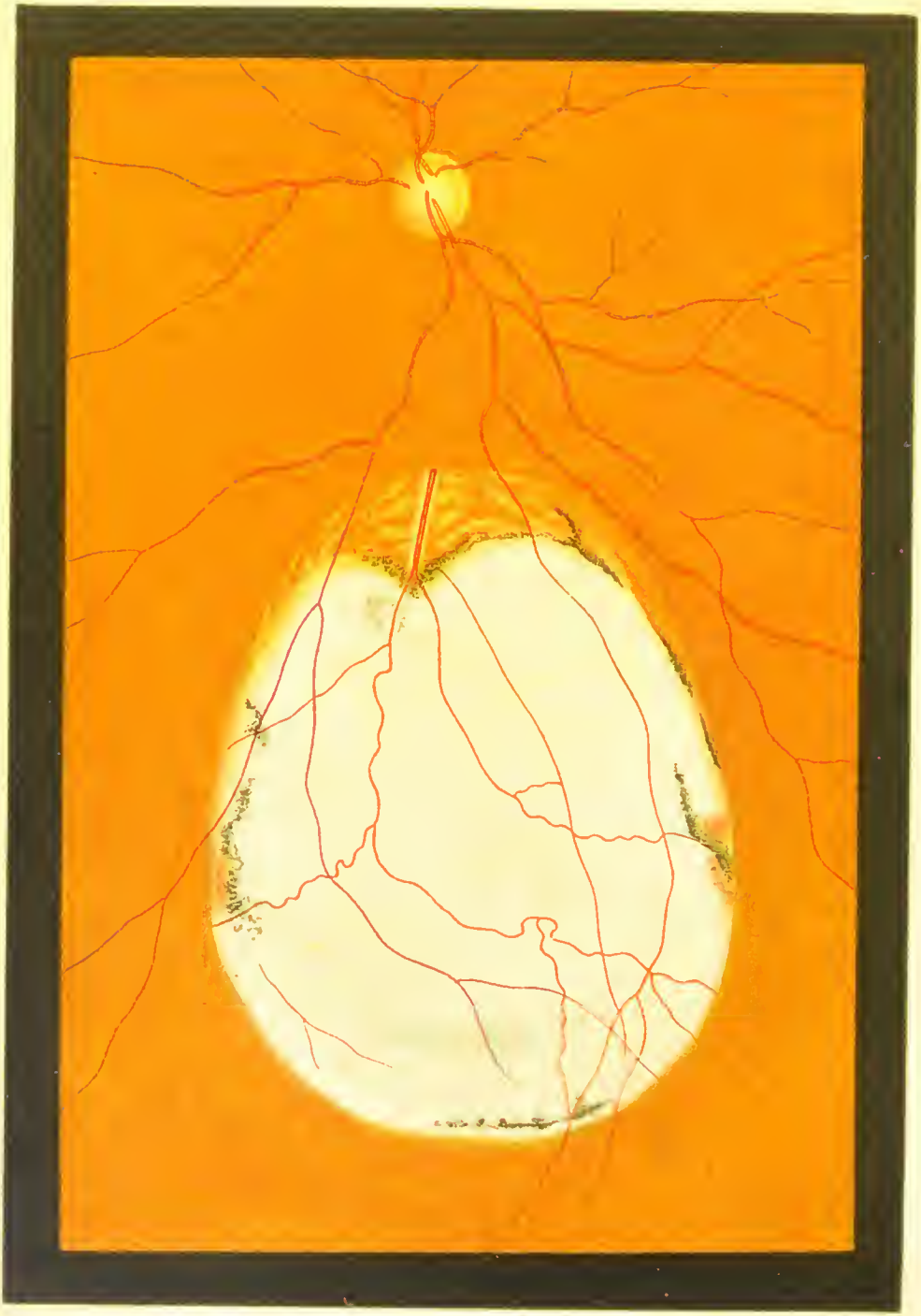

Fig. 5.

Angeborene Fehler des Auges.

Fig. 5—9.

Fig. 5. Angeborener umschriebener Mangel der Aderhaut — Coloboma Chorioideae — nach unten (aufrechtes Bild, auf die Grösse der umgekehrten verkleinert).

Der Defect, in welchem man die weisse Sclera blossliegen sieht, hat rundliche Form und bleibt mit seiner oberen Grenze drei Sehnervendurchmesser breit von der Sehnervenscheibe (Papille) entfernt. Längs dieser Grenze ist noch etwas Aderhautgewebe vorhanden, weiter unten finden sich davon bloss noch geringe Reste in Form einiger Pigmentflecken und einiger Gefässe. Retinalgefässe sieht man auch über das Colobom wegziehen. Im übrigen ist der Augengrund normal.

Fig. 6 a. Angeborener umschriebener Mangel der Aderhaut und Missbildung des Sehnervs — Coloboma Chorioideae et Nervi optici (aufrechtes Bild, auf die Grösse des umgekehrten verkleinert).

Der Aderhautdefect umfasst hier in einem Bogen den Sehnerv und dieser ist zugleich stark vergrössert. Die Gefässe treten auf demselben ganz abnorm aus. Es ist ferner der Sehnerv und der nach unten angrenzende Theil der Sclera ausgehöhlt (ectatisch) und in der grösseren Aushöhlung liegen noch drei kleinere (2 ovale und 1 runde) Ausbuchtungen (Staphylome). Im Bereich des Coloboms sieht man einige Netzhaut- und Aderhaut-Gefässe.

— b) Angeborener Mangel des Netzhaut-Pigment-Epithels in der Gegend der Macula lutea. An zwei weisslichen Stellen fehlt auch noch ein Theil des Aderhautgewebes, so dass man dort die Sclera hell durchschimmern sieht und darauf einige Aderhautgefässe. Am temporalen Rande der Sehnervenscheibe ist die Aderhaut in Form eines abgestumpften Dreiecks ebenfalls etwas defect. Im Bereich der gelbrothen Stellen, an denen das Pigment-Epithel fehlt, sieht man unregelmässige Pigmentlinien. Der übrige Augengrund ist normal. Am anderen Auge findet sich eine ganz gleiche Veränderung.

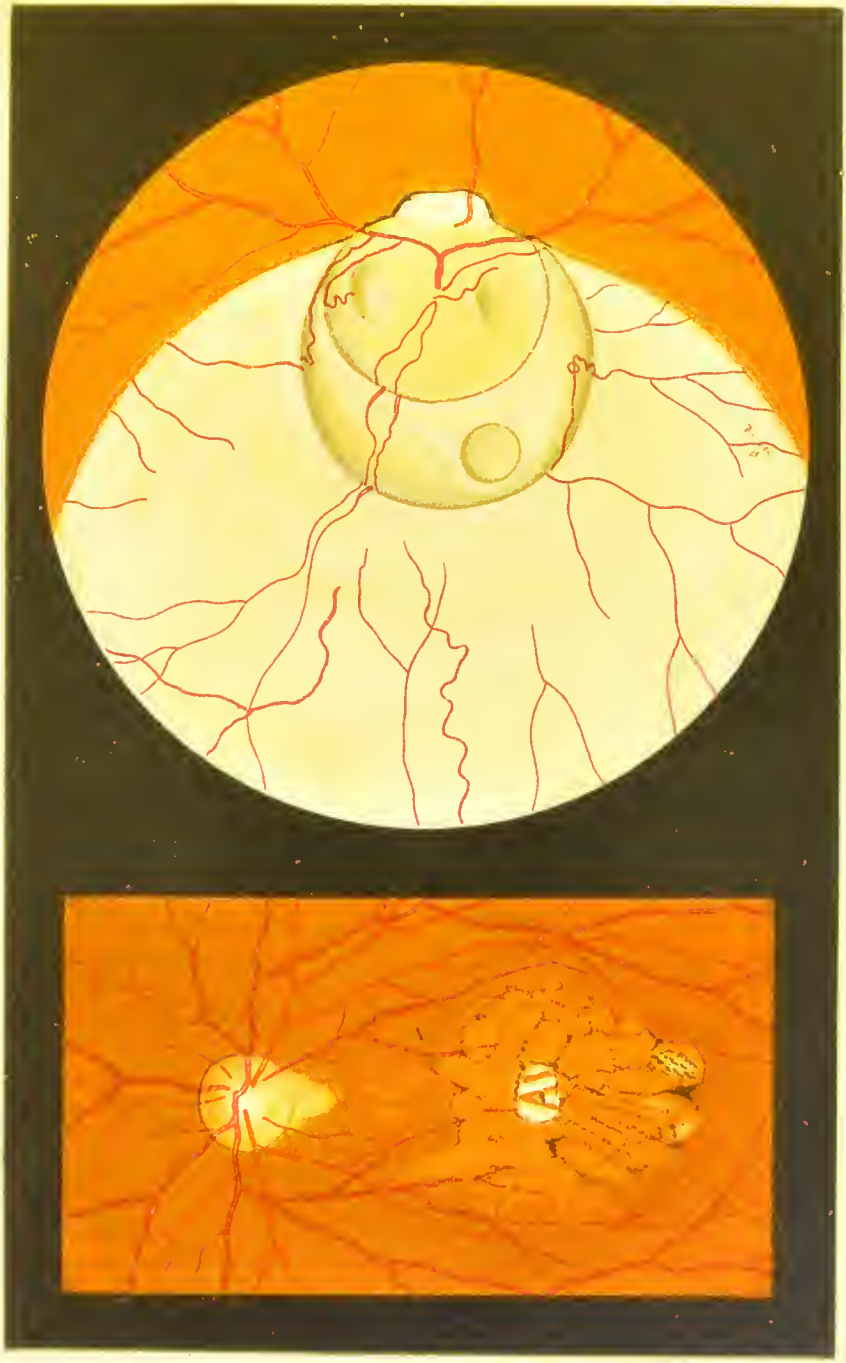

Fig. 6.



a Fig 7. b

Fig. 7 a. Angeborener umschriebener Mangel des Netzhautpigmentes und theilweise auch der Aderhaut nach aussen — oben vom Sehnerv (umgekehrtes Bild). Die Netzhautgefässe ziehen ohne Störung über die helle, von stärkerer Pigmentirung umsäumte Stelle hinweg, deren Begrenzung bogig und in deren ganzen Ausdehnung man Chorioidalgefässe sieht, zwischen denen das Pigment fehlt. Die zwei lockeren Pigmentflecken dürften auf Ansammlung von Retinalpigment beruhen. Im übrigen ist der Augengrund normal. Das andere Auge ist ganz normal.

— b. Angeborener umschriebener Defect der Chorioidea, nasalwärts vom Sehnerv, rund, mit Pigment umsäumt. Die Aderhaut fehlt dort ganz, so dass man das Weiss der Sclera sieht. Die Netzhautgefässe ziehen darüber. Der übrige Augengrund ist normal. Das andere Auge ist ganz normal.

Fig. 8a. Angeborener umschriebener Mangel der Aderhaut nach oben vom hinteren Augenpol (umgekehrtes Bild), von einer bogigen Pigmentlinie umsäumt. Im oberen Theil des Defectes ist noch ein Theil des Aderhautgewebes erhalten, im unteren sieht man das Weiss der Sclera. Die Retinalgefässe ziehen ungestört über die abnorme Stelle weg. Eine ringförmige Atrophie der Chorioidea, die von Kurzsichtigkeit herrührt, umgibt den Sehnerv. Am andern Auge findet sich an der gleichen Stelle oberhalb des hinteren Poles ein ganz ähnlicher Defect der Aderhaut.

— b. Angeborener Pigmentmangel des Auges — Albinismus. Es ist nur ein kleiner Theil des Augengrundes abgebildet und zwar befindet sich derselbe ganz in der Peripherie nach unten — aussen nahe dem Aequator des Augapfels. Man sieht eine Vortex-Vene (Haupt-Abflussvene der Aderhaut) und ihre Verzweigungen. Da in der Netzhaut und Aderhaut alles Pigment fehlt, so sieht man die Aderhautgefässe sehr deutlich auf dem weissen Grund der Lederhaut. Netzhautgefässe sieht man keine, da solche in diesem peripheren Bezirk schon sehr dünn und spärlich sind.



a

Fig. 8.

b

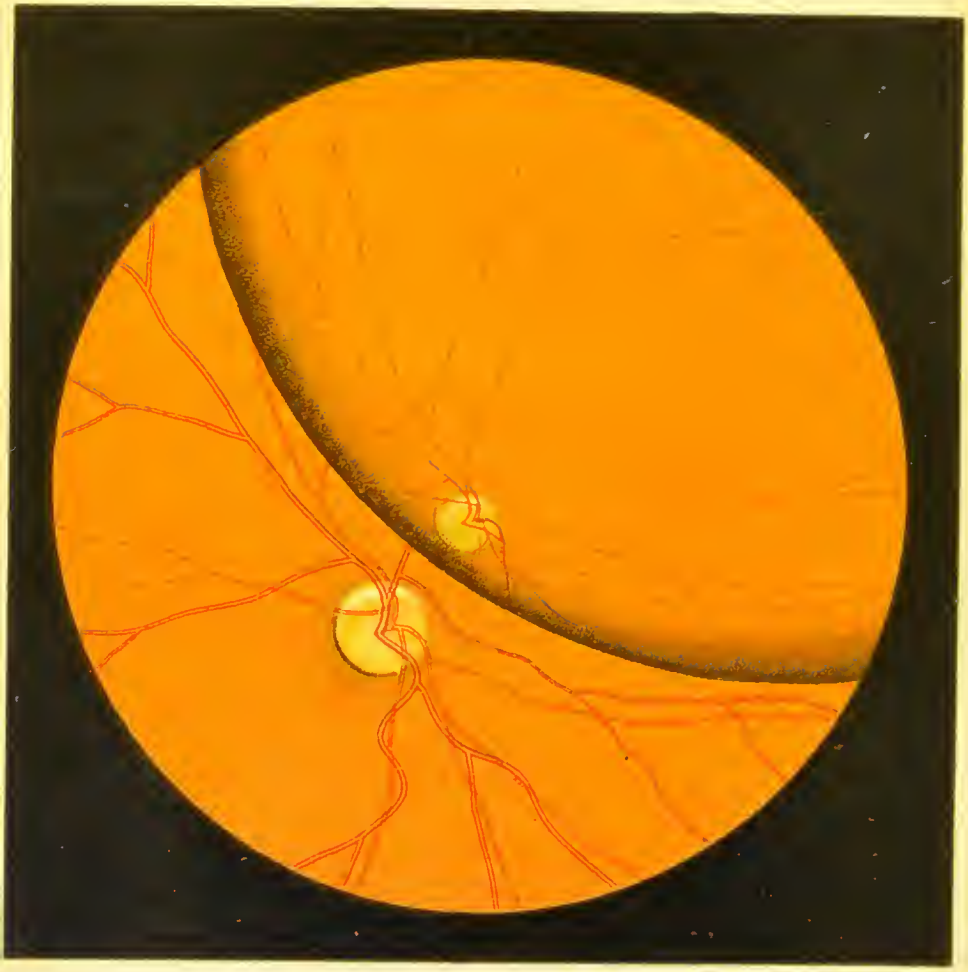

Fig. 9.

Fig. 9. Angeborene Verschiebung der Linse — Ectopia lentis congenita — nach — unten — aussen, am rechten Auge (umgekehrtes Bild). Man sieht bei geeigneter Haltung des Convexglases den Linsenrand schief mitten durch das ophthalmoscopische Gesichtsfeld ziehen und in Folge dessen den Sehnerven doppelt: sowohl durch die Linse resp. deren Rand (kleines Bild, etwas oval) als auch an der Linse vorbei. Am Sehnerv findet sich eine atrophische Sichel nach unten, wie sie bei Myopie vorkommt.

Erkrankungen des Sehnervs.

Fig. 10–18.

Fig. 10a. Entzündung des Sehnervs — Neuritis nervi optici — im Beginn. Die Grenze der Sehnervenscheibe ist ganz undeutlich und der Sehnerv geröthet, so dass er sich vom Grund nicht recht abhebt und daher schwer sichtbar ist. Die parallactische Verschiebung (s. Einleitung) und das aufrechte Bild ergeben auch eine leichte Schwellung des Sehnervs. Die Retinalgefässe zeigen keine wesentliche Abnormität. Der übrige Augengrund ist normal.

b. Stärkere Entzündung des Sehnervs, dessen Durchmesser, wenn auch mit Mühe, als vergrössert zu erkennen; auch die Schwellung ist stärker (Hügel). Ferner sind jetzt die Netzhautvenen durch Stauung überfüllt, die Netzhautarterien schmal.

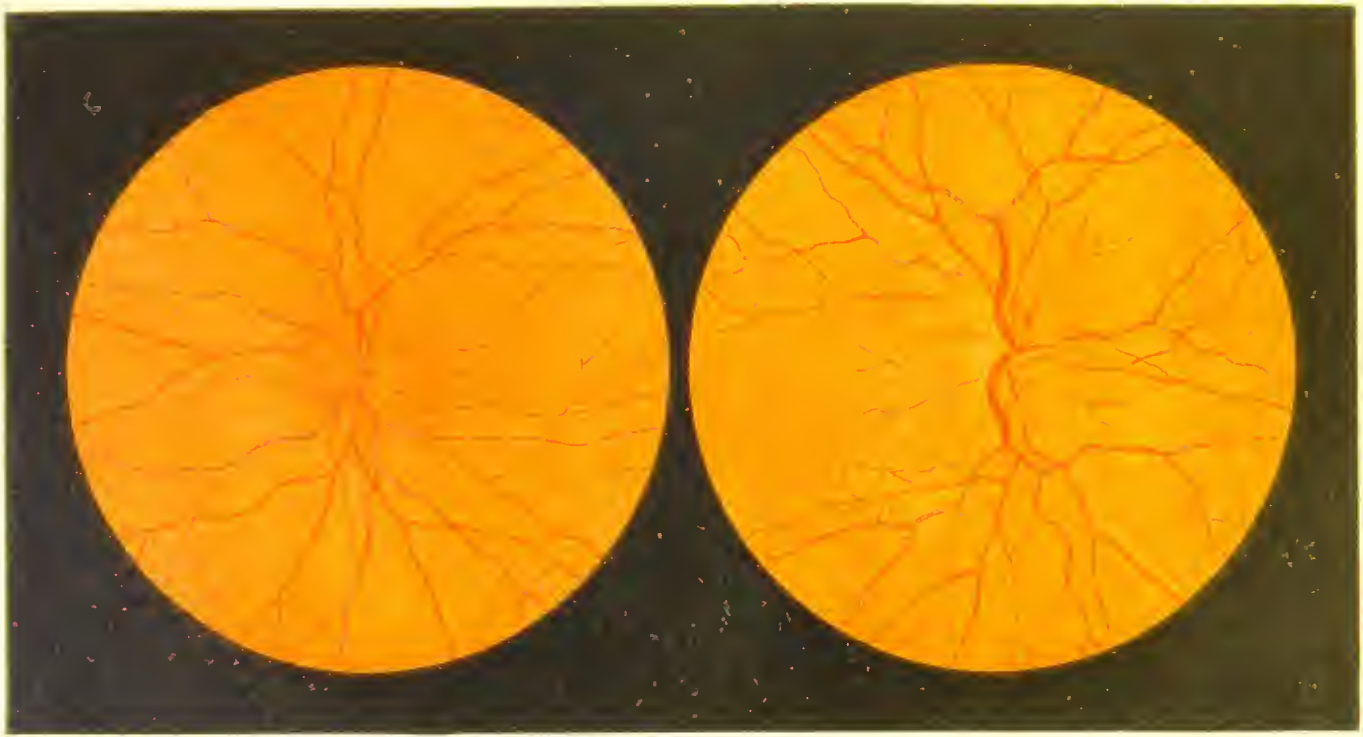

a Fig. 10. b

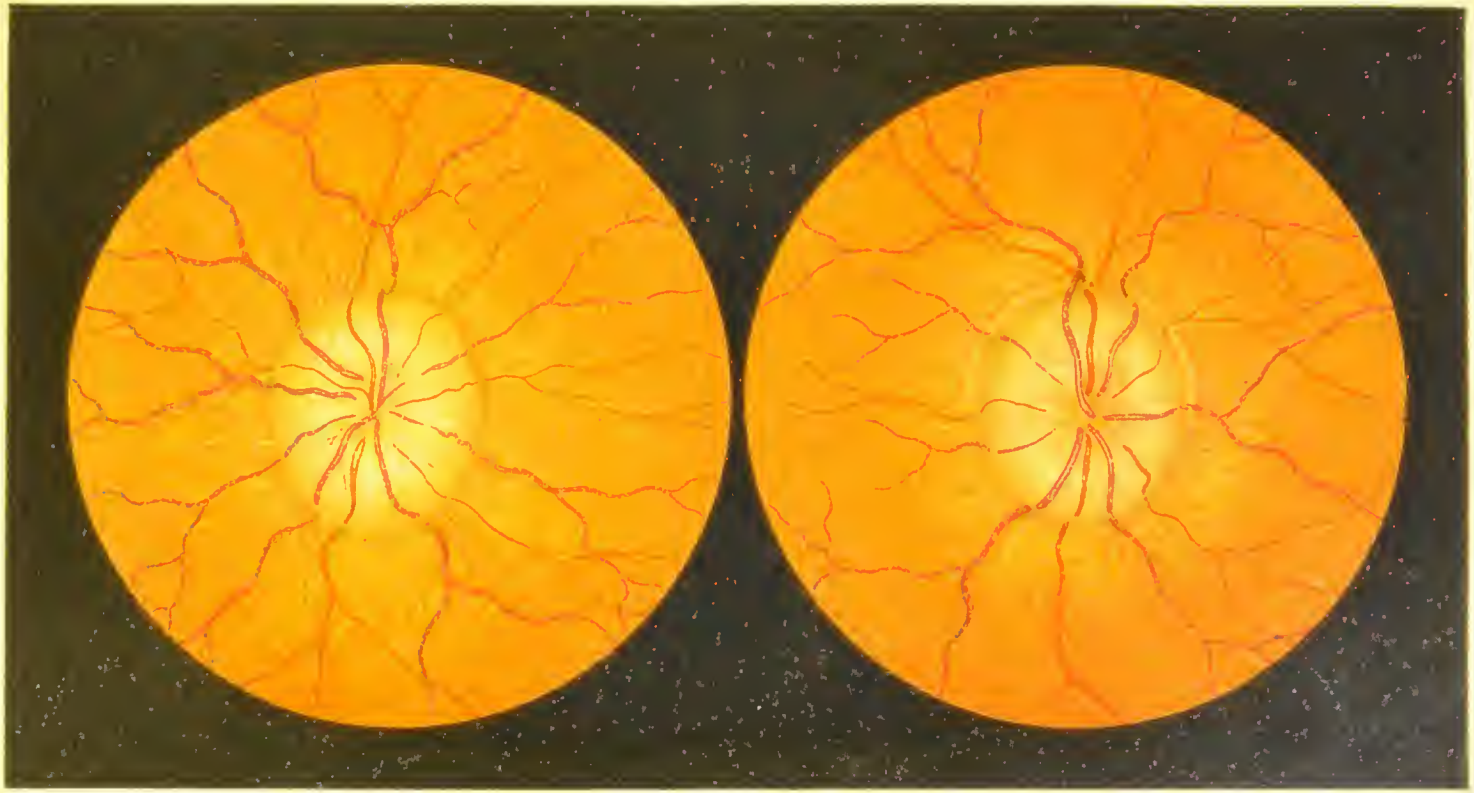

a Fig. 11. b

Fig. 11 a und b. Beiderseitige Entzündung des Sehnervs bei Hirntumor — Stauungspapille. — Der Sehnerv ist im Durchmesser vergrössert und bildet durch oedematöse und entzündliche Schwellung einen stark vortretenden Hügel, über den die Gefässe hinuntersteigen. Die Venen sind gestaut, daher stärker gefüllt und geschlängelt. Rings um die Papille ist die Netzhaut leicht getrübt und etwas radiär streifig. Am linken Auge sieht man in derselben concentrisch zur Grenze der Papille einen weisslichen Bogen verlaufen, vielleicht auf Faltung der Netzhaut beruhend. (Kranker der Klinik von Herrn Prof. Eichhorst.)

Fig. 12. Entzündung des Sehnervs und der ihn umgebenden Netzhaut bei Syphilis — sog. Neuro-retinitis specifica. — Der Sehnerv und seine Umgebung sind stark verschleiert, wozu wesentlich auch eine diffuse centrale Trübung des Glaskörpers beiträgt. Die pripheren Theile des Augengrundes sind in unserem Fall nicht erkrankt, es finden sich dort aber manchmal auch ältere oder frischere disseminirte Aderhaut-Herde. Dieses hier wiedergegebene Bild ist für Syphilis charakteristisch, d. h. es lässt sich aus demselben mit grosser Wahrscheinlichkeit auf diese Erkrankung schliessen.

Fig. 12

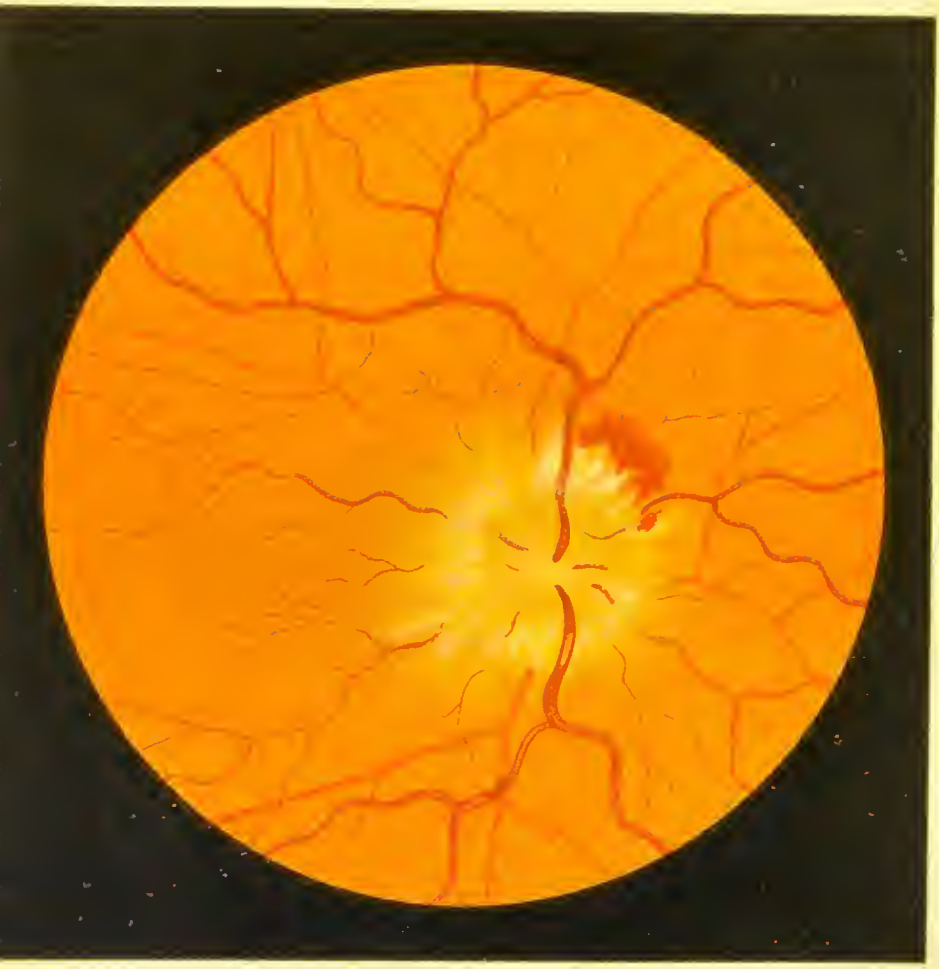

Fig. 13.

Fig. 13. Starke Entzündung des Sehnervs — Papillitis — in Folge von Meningitis durch Schlag auf den Kopf. Die Entzündung hat hier (an beiden Augen) zu starker Infiltration des Sehnervengewebes geführt, als deren Ausdruck die grauweissen Flecken und Streifen an der Papille und in der angrenzenden Netzhaut aufzufassen sind, ebenso die Blutungen, die sich nach unten aussen diesen anschliessen. Das Sehnervenende ist dabei sowohl im Durchmesser vergrössert als auch ziemlich stark geschwellt, prominent. Entsprechend der Durchsetzung des Sehnervengewebes mit Entzündungsproducten ist auch der Abfluss des Venenblutes aus der Netzhaut erschwert, die Venen daher stark gefüllt und geschlängelt. (Kranke der Klinik von Herrn Prof. Eichhorst.)

Fig. 14. Starke Entzündung und Stauung im Sehnerv bei Orbital-Geschwulst. Das Auge zeigte Vortreibung (Protrusion). Der Sehnerv lässt im Bilde starke entzündliche und oedematöse Schwellung seines intraocularen Endes erkennen. Die entzündliche Infiltration gibt ihm weissliche, streifige Färbung. Die Netzhautvenen sind sehr stark gestaut, so dass hier noch in Folge dessen zahlreiche Blutaustritte in der Netzhaut hinzutraten. Die Netzhautarterien sind mässig stark gefüllt.

Fig. 14.

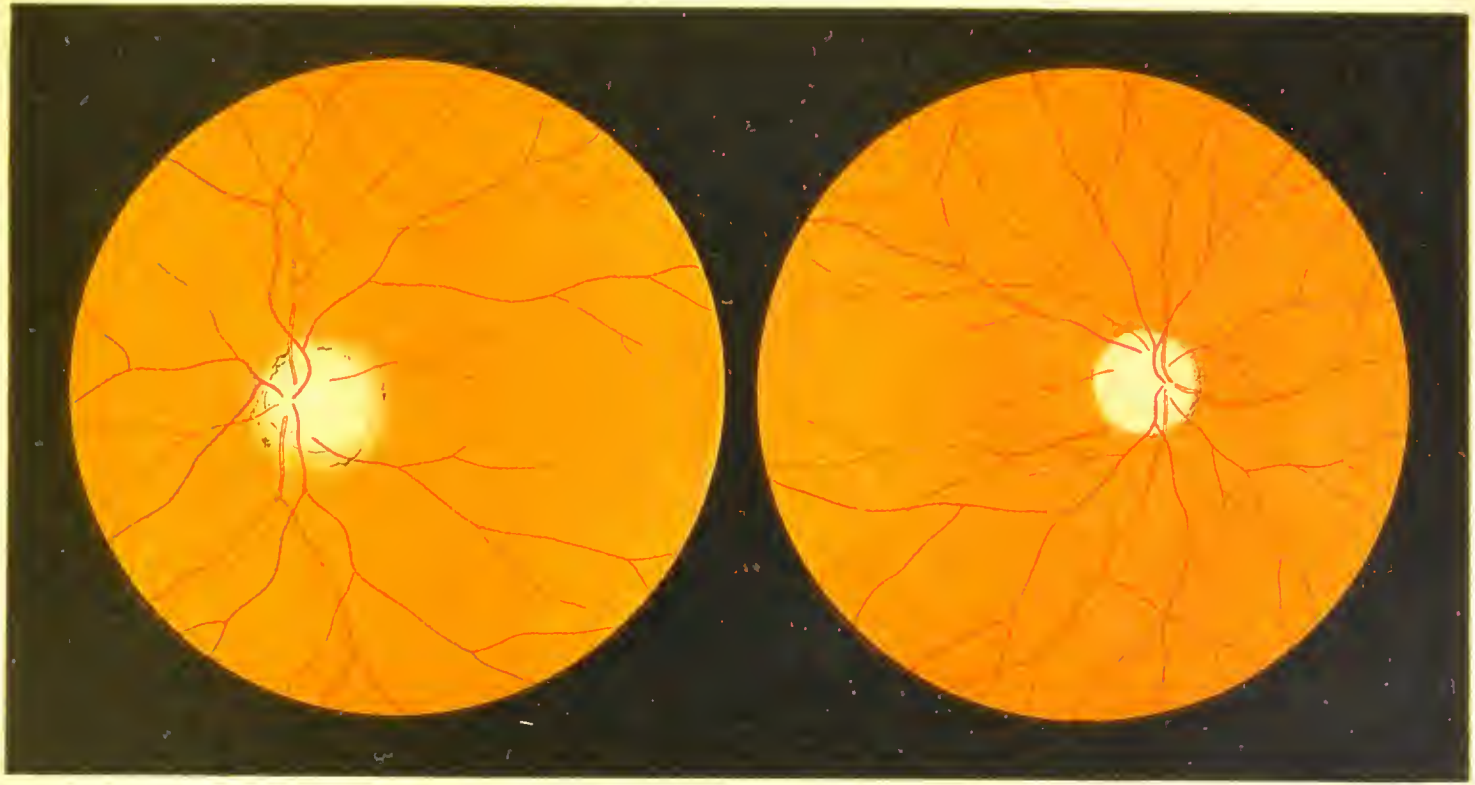

a Fig 15. b

Fig. 15 a. Atrophie des Sehnervs nach Entzündung, neuritische Atrophie. Die Sehnervenscheibe ist gleichmässig weiss, ihre Begrenzung unscharf, die Lamina cribrosa ist nicht sichtbar. Die weisse Färbung rührt zum Theil vom Bindegewebe her, das als Rest der früheren Entzündungsproducte das Sehnervenende durchsetzt und bedeckt. An einzelnen Gefässen sieht man weisse Linien — Adventitialstreifen —, die auf Verdickung der Wandung beruhen. An der Sehnervengrenze zeigen Pigmentlinien und ein hellerer Ring um die Scheibe an, dass auch etwas Wucherung des Pigmentes der Chorioidea zugleich mit Atrophie des Gewebes derselben durch die Entzündung des Opticus verursacht wurde. Die Gefässe der Netzhaut zeigen normale Füllung, später wird diese sich etwas vermindern.

— b. Atrophie des Sehnervs nach Leitungsunterbrechung durch Fractur des canalis opticus bei Sturz auf den Kopf. Die Grenze der Sehnervenscheibe ist vollkommen scharf und normal, die Färbung aber weiss (mit mehr oder weniger Stich ins Graue). Die Füllung der Netzhautgefässe ist gut und bleibt es auch die längste Zeit.

Fig. 16a. Beginnende graue Atrophie des Sehnervs. Die Verfärbung ist in der temporalen Seite schon sehr deutlich, in der nasalen schwächer ausgesprochen. Die Lamina cribrosa ist in der Mitte des Sehnervs ziemlich deutlich sichtbar. Die Gefässe der Netzhaut sind schon schmaler.

— b. Vorgerückte graue Atrophie des Sehnervs. Die Verfärbung ist stärker als im vorigen Fall, die Lamina cribrosa deutlicher, weil stärker entblösst. Die Grenze der Sehnervenscheibe bleibt scharf. Die Gefässe der Netzhaut werden schmaler und schmaler.

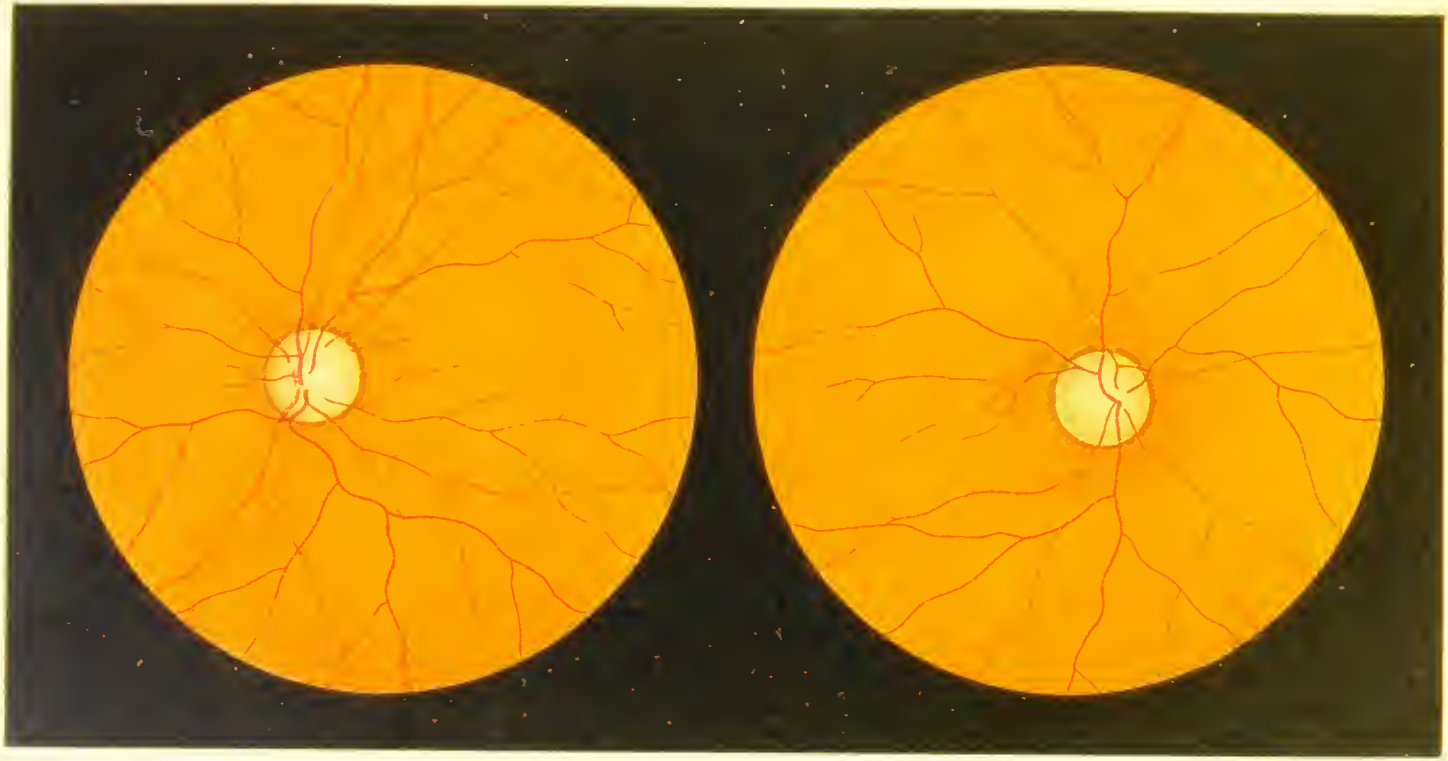

a Fig. 16. b

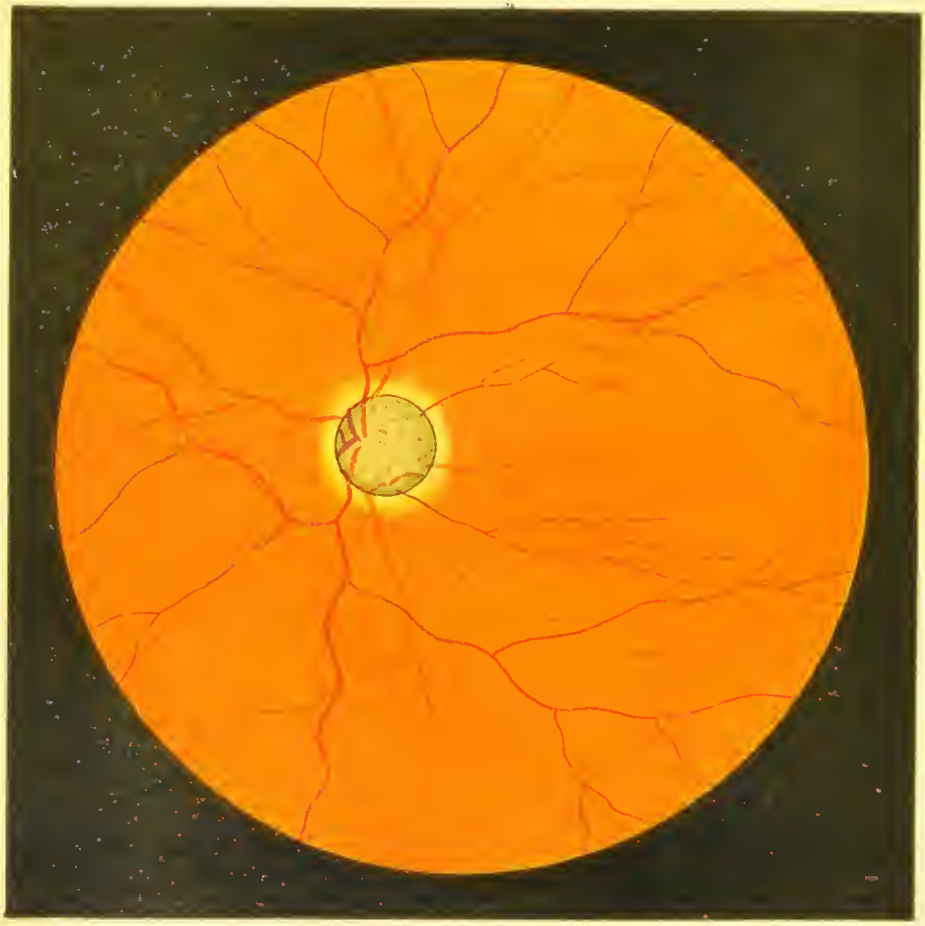

Fig. 17.

Fig. 17. Atrophie des Sehnervs durch Spannungszunahme des Auges — Glaucom. Das Sehnervenende ist rings herum bis an den Rand stark ausgehöhlt (excavirt) und stark grau verfärbt. Die zurückgepresste Lamina cribrosa ist, weil sie in Folge des Nervenfaserschwundes nackt zu Tage liegt, sehr deutlich sichtbar. Die an den Sehnerv grenzende Aderhaut ist rings herum atrophirt, was man halo glaucomatosus nennt. Die Netzhautgefässe knicken rings herum am Rande der Excavation des Sehnervs deutlich ab und steigen in die Tiefe, um am Grunde der Grube, auf der Lamina cribrosa zum Theil nochmals sichtbar zu werden. Die Gefässe der Netzhaut fangen bereits auch an, zu atrophiren, nachdem früher die Venen gestaut, verbreitert gewesen. Die parallactische Verschiebung und die Messung im aufrechten Bild (s. Einleitung) zeigen, dass der Rand der Grube sich stark vor dem Grunde derselben hin und her bewegt und dass die Grube ca. 2 mm tief ist (6 D. Refractionsdifferenz zwischen Rand und Grund derselben).

Fig. 18a. Beginnende glaucomatöse Excavation des Sehnervs, erst in der temporalen Hälfte vorhanden, während die nasale Hälfte noch nicht ausgehöhlt resp. zurückgedrängt ist. Diese ist etwas geröthet. Am temporalen Rand knicken mehrere Gefässe ab, indem sie in die Grube hineinsteigen. Die Lamina cribrosa ist schon ziemlich stark entblösst, der excavirte Theil des Sehnervs durch Atrophie graulich verfärbt. Da die Excavation bis an den Rand des Sehnervs reicht, liegt glaucomatöse, nicht blosse physiologische Excavation vor.

— b. Stärker vorgeschrittene glaucomatöse Excavation des Sehnervs. Wie die Netzhautblutungen zeigen, handelt es sich um Glaucoma haemorrhagicum. Es ist bloss das (etwas geröthete) nasale Viertheil der Sehnervenscheibe noch nicht excavirt, der übrige Theil aber schon stark ausgehöhlt und entsprechend atrophisch grau verfärbt. Die Lamina ist in grossem Umfang sichtbar. Die Venen der Netzhaut sind stark gefüllt, zum Theil in Folge der durch die Drucksteigerung und die Abknickung bedingten Stauung.

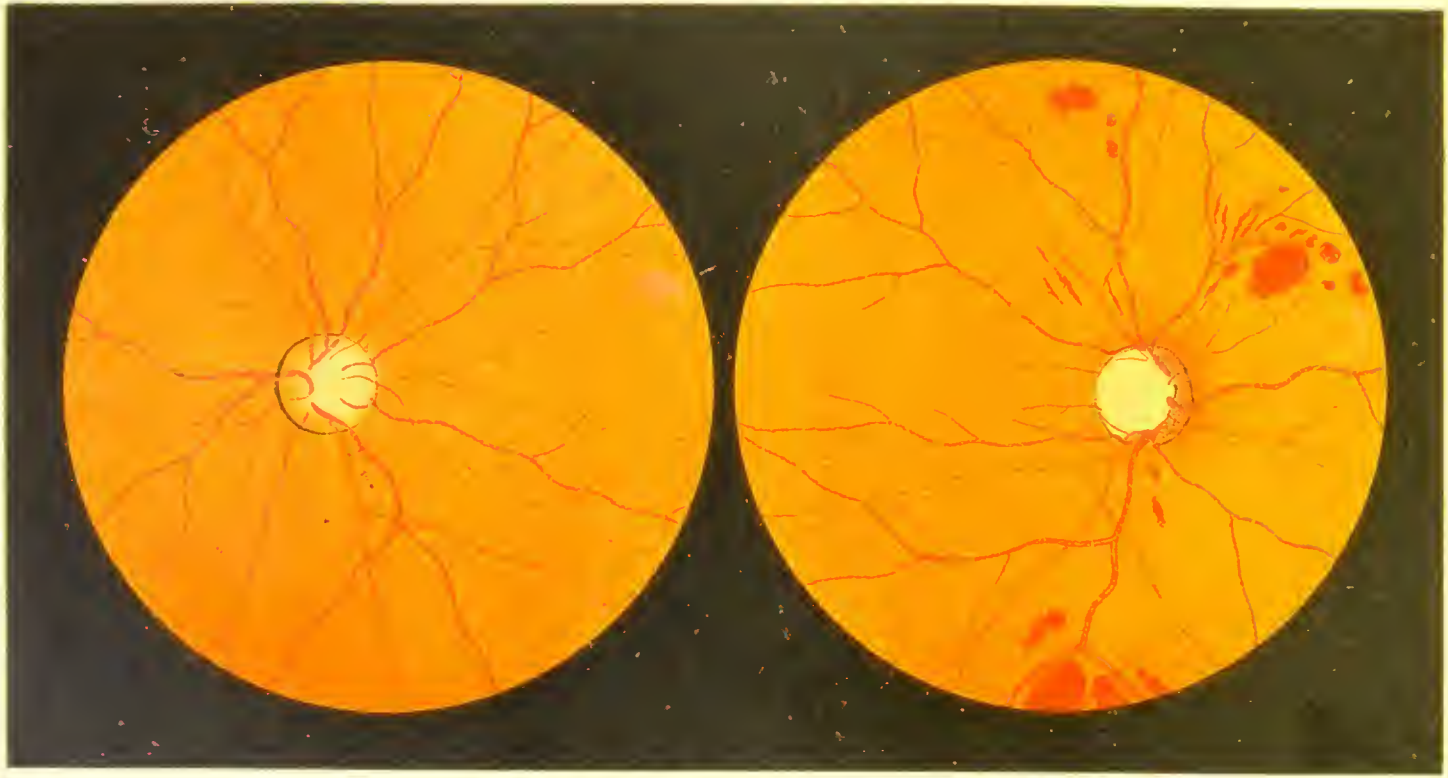

a Fig. 18. b

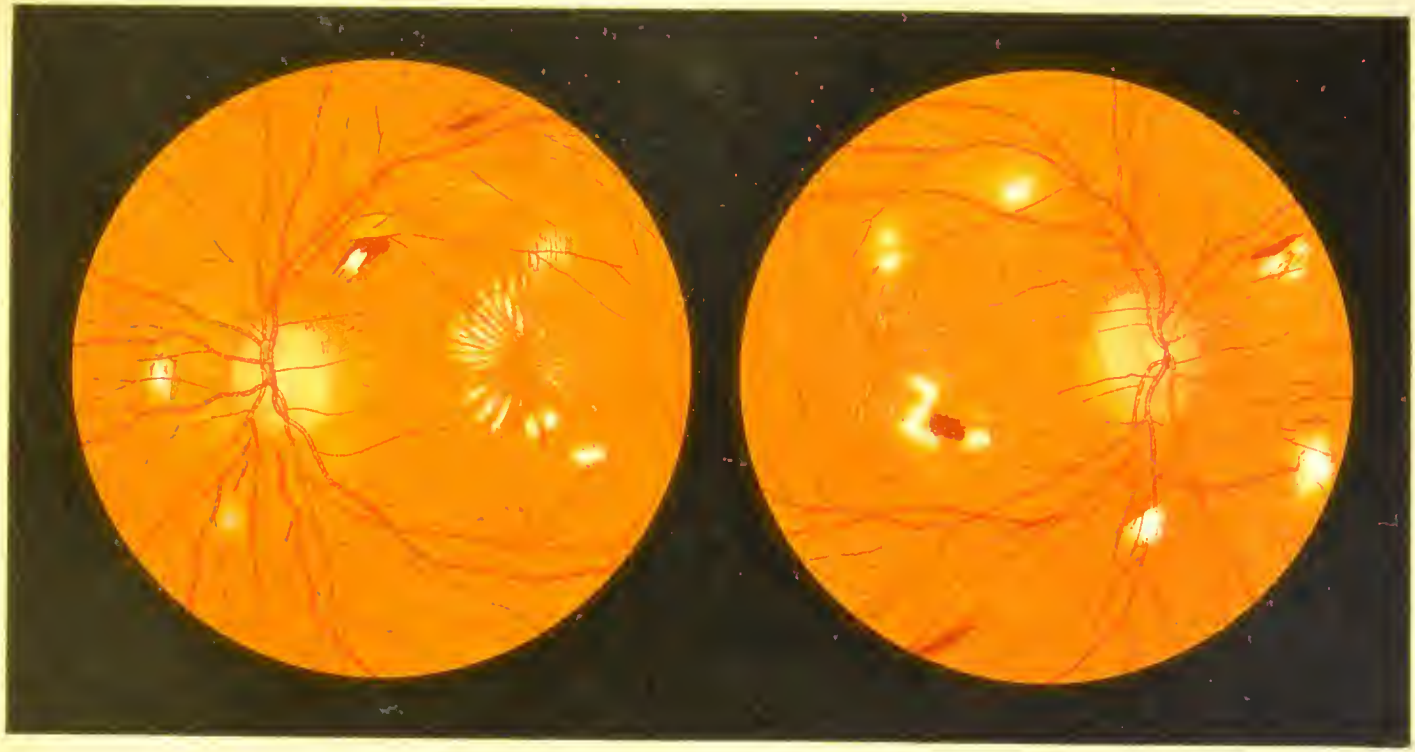

a Fig. 19. b

Erkrankungen der Netzhaut.

Fig. 19—50.

Fig. 19 a. b. Die Veränderungen der Netzhaut und des Sehnervs bei Albuminurie — Neuro-Retinitis albuminurica — beider Augen. Am Sehnerv zeigt etwas Röthung und Verwischung der Grenzen die beginnende Entzündung an. In seiner nächsten Umgebung ist die Netzhaut etwas getrübt und streifig, in der weiteren Umgebung finden sich theils Blutungen, theils weisse, auf Degeneration und Entzündung beruhende, meist rundlich begrenzte Flecken. In der Maculagegend bilden diese weissen Fleckchen, indem sie radiär stehen, eine Art Sternfigur, in deren Centrum der Augengrund stärker dunkel gefärbt aussieht.

Fig. 20 a. Stärkere albuminurische Veränderungen der Netzhaut und des Sehnervs als im vorigen Fall. Die weissen Degenerationsherde sind viel stärker entwickelt, ebenso diejenigen der Sternfigur. Der Ort des Sehnervs ist bloss am Zusammenlaufen der stark gefüllten Venen und einiger schmaler Arterien zu erkennen. Die Netzhautarterien zeigen im Ganzen schwache Füllung. Die Blutungen in der Netzhaut sind zahlreich, aber klein.

— b. In diesem Fall von Eiweiss-Erkrankung des Augengrundes überwiegen die Blutungen in der Netzhaut, die weissen Herde sind spärlicher vorhanden. Der Sehnerv zeigt Neuritis (Papillitis). Die Venen sind stark gefüllt und geschlängelt. Von einer Sternfigur ist nichts zu sehen. Das Bild ähnelt mehr demjenigem der gewöhnlichen Retinis haemorrhagica s. Thrombose der Centralvene. Doch erregt die Neuritis Verdacht auf albuminurische Ursache.

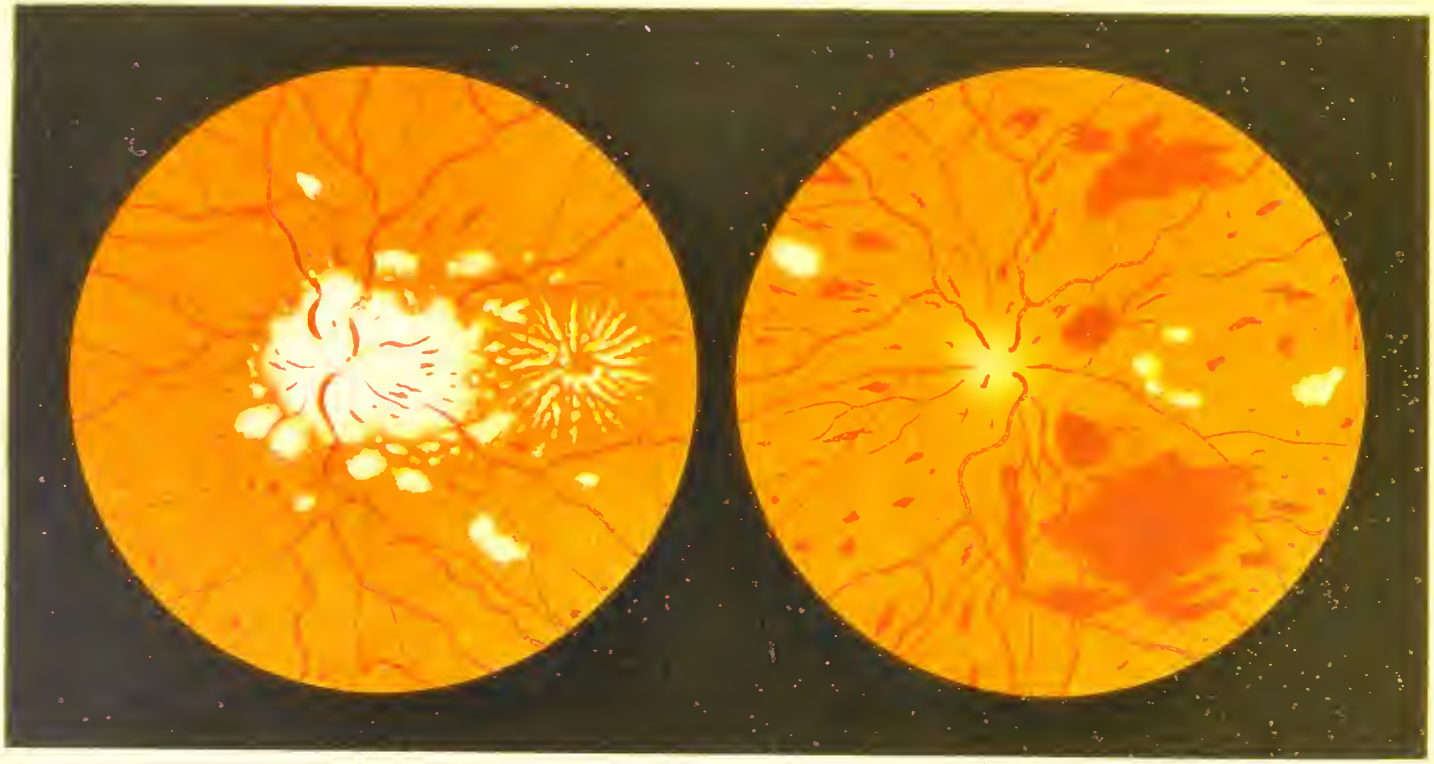

a Fig. 20. b

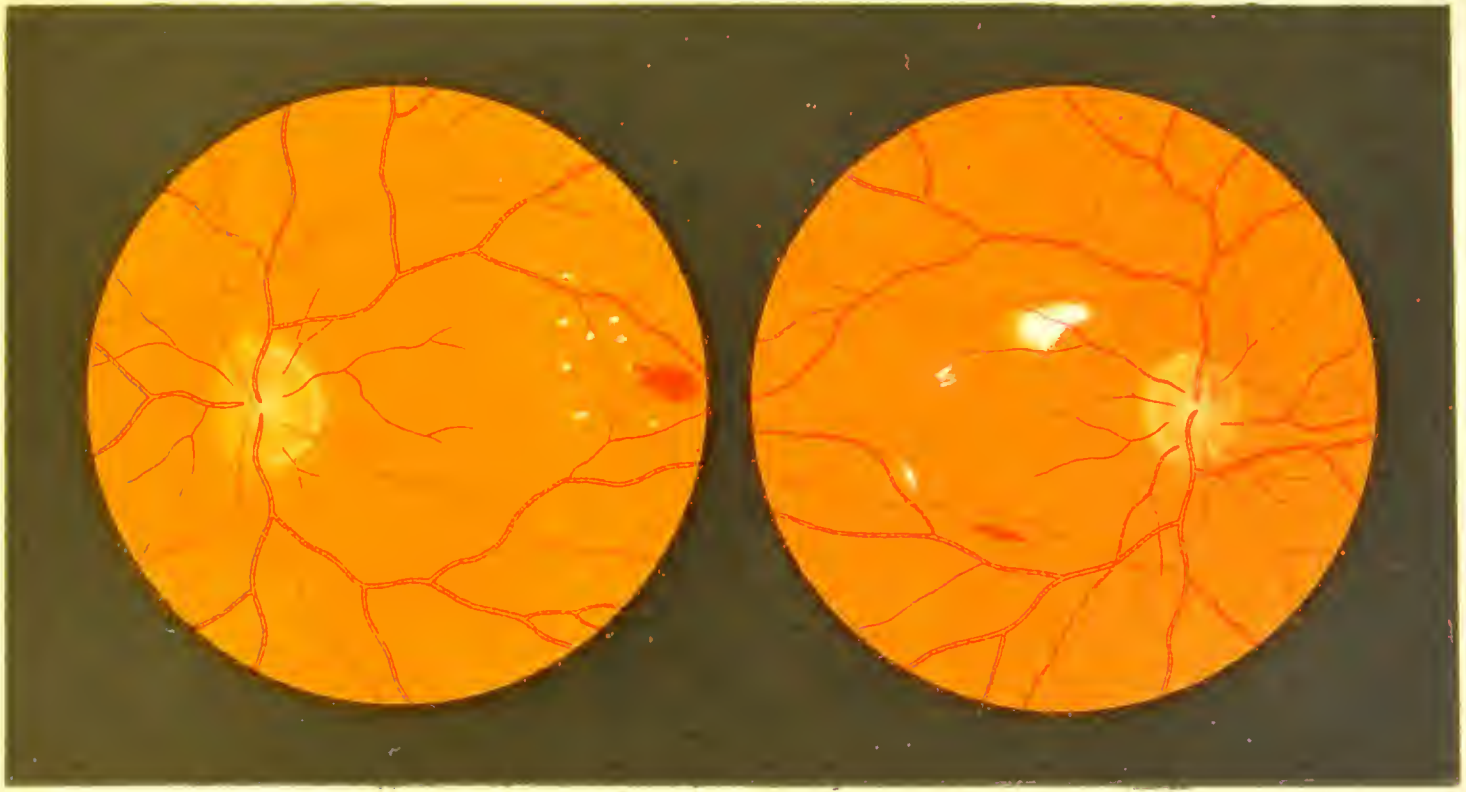

a

Fig. 21

b

Fig. 21 a. b. Neuro-Retinitis albuminurica geringen Grades beiderseits. Am Sehnerv ist durch etwas Verwaschung der Grenzen nasalwärts und nach oben und unten der Beginn der Entzündung eben angedeutet. In der Netzhaut finden sich nur wenige Blutungen und weisse Herde und keine Sternfigur. Dieser Befund kommt dem Augenarzt im Ganzen häufiger zur Beobachtung als die von Fig. 19 und 20.— Auch nur wenige vereinzelte rothe und weisse Fleckchen in der Netzhaut müssen jedesmal zur genauen Untersuchung des Urins veranlassen. Bei ganz ähnlichem Befund wie in diesem Fall kann nämlich auch statt Eiweiss Zucker gefunden werden, wie folgende Figur zeigt.

Fig. 22 a. b. Veränderungen am Augengrund bei Diabetes — Retinitis diabetica — beiderseits. Der Befund ist ähnlich dem im vorigen Fall bei Albuminurie. Die weissen Netzhautherde bilden keine Sternfigur, die Netzhaut-Blutungen sind in mässig grosser Zahl vorhanden.

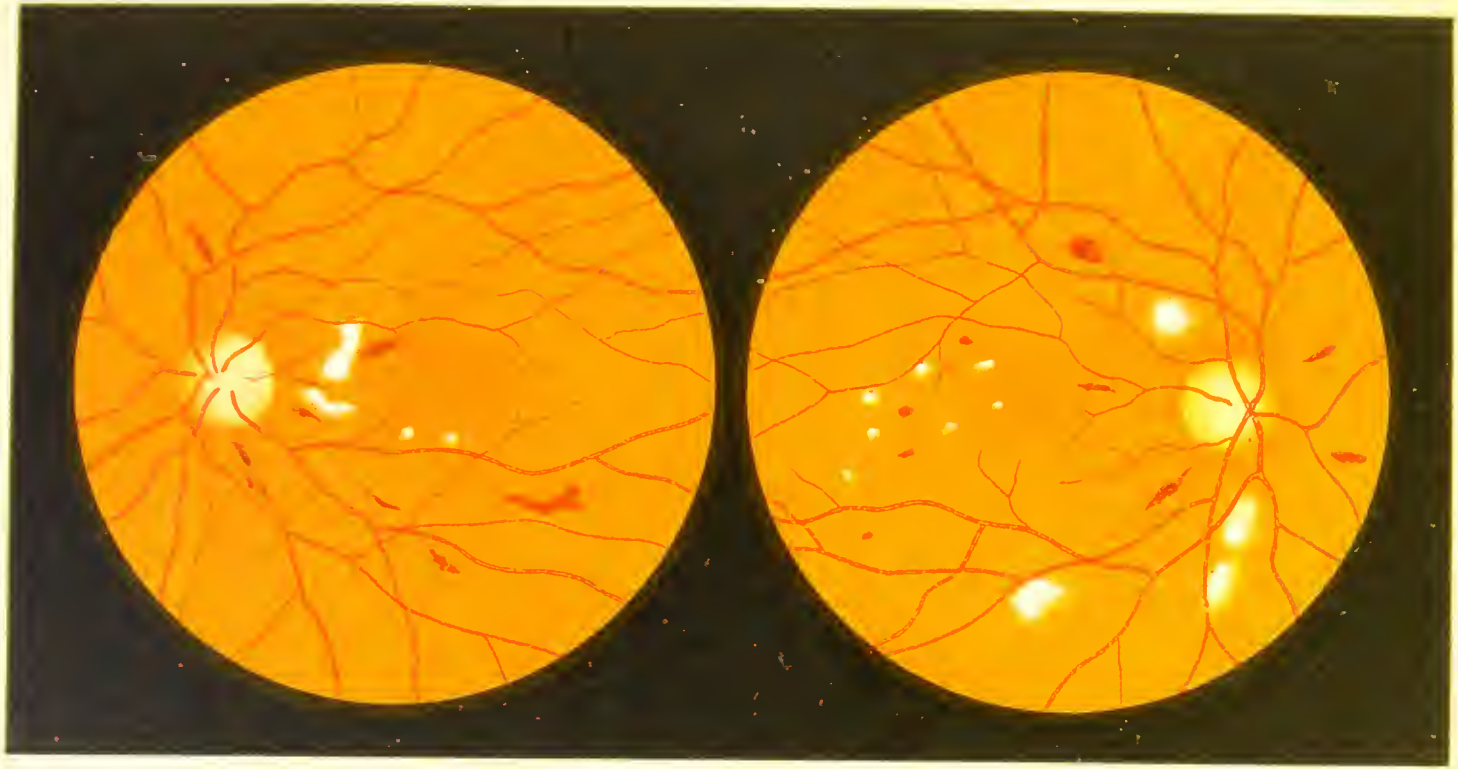

a Fig. 22. b

Fig. 23.

Fig. 23. Veränderungen am Augengrund bei perniciöser Anämie. Der Augengrund ist heller als sonst, die Sehnervenscheibe ist in Folge der Anämie stark abgeblasst. Die Arterien sind wenig, die Venen stark gefüllt. In der Netzhaut finden sich zahlreiche Blutungen, zum Theil mit etwas hellerem Centrum, wie dies bei perniciöser Anämie vorkommt. In der Umgebung des Sehnervs finden sich auch einige weisse Herde. (Patient, auf der Klinik von Herrn Professor Eichhorst, starb bald nach Abbildung des Augengrundes).

Fig. 24. Embolie der Centralarterie. — Eine starke Trübung der Netzhaut umgibt den Sehnerv, so dass dadurch dessen Begrenzung undeutlich wird und erstreckt sich über die Gegend des ganzen hinteren Poles. In dieser milchweissen Färbung sieht man die Gefässe stellenweise undeutlich, wie unterbrochen, namentlich in der Umgebung des Sehnervs, hingegen in der Maculagegend sieht man ziemlich viele auch der feineren Gefässe. In der Mitte der Foveagegend, sieht man einen kirschrothen kreisrunden Fleck, der nicht auf Blutung beruht, sondern darauf, dass dort, als an der dünnsten Stelle der Netzhaut, die Chorioidea stark durchschimmert und dies Roth noch durch Contrast seitens der weissen Umgebung verstärkt wird. Die anfänglich wenig gefüllten Arterien der Netzhaut sind jetzt wieder ordentlich gefüllt, ebenso die Venen. In den Arterien ist die Blutsäule stellenweise unterbrochen, resp. in kleine Stücke zerfallen. In der Peripherie ist die Netzhaut normal durchsichtig, so dass man die pigmentirten Intervascularräume der Chorioidea deutlich sieht.

Dasselbe Bild kann auch bei Thrombose der Centralarterie zu Stande kommen.

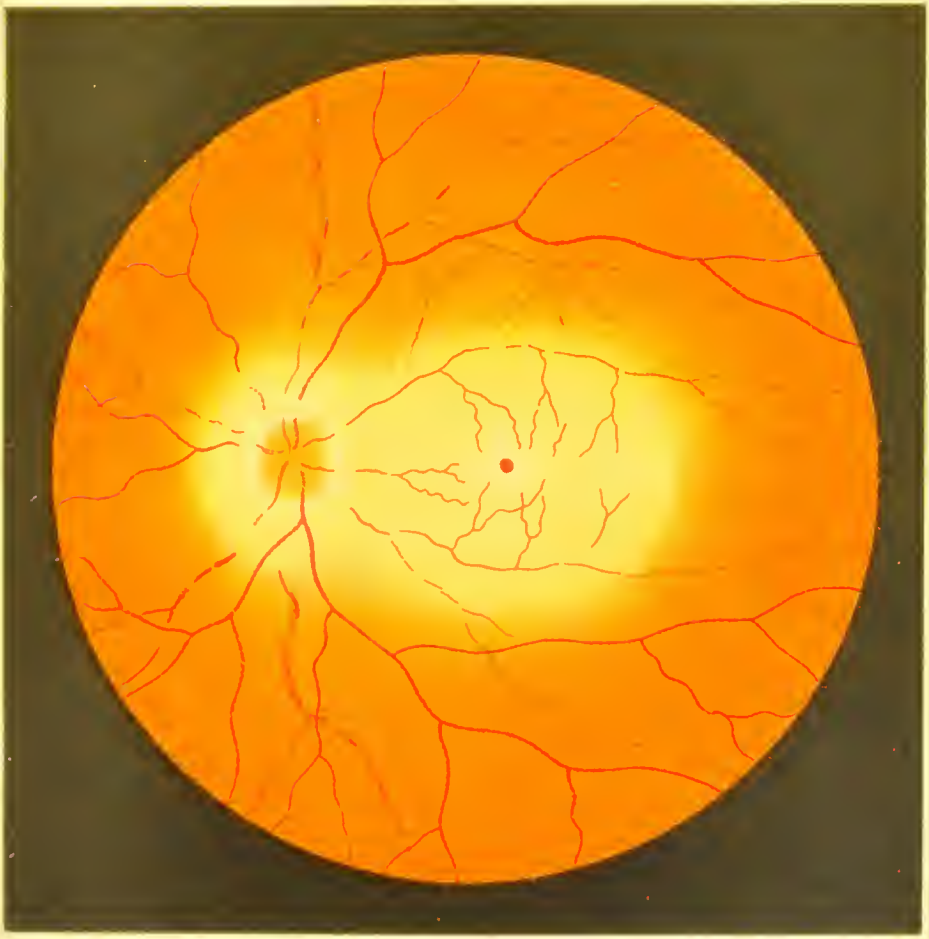

Fig. 24

a b

Fig. 25

Fig. 25 a. Thrombose der Vena temporalis superior — sog. Retinitis hämorrhagica. Im Verbreitungsgebiet dieses Retinal-Venen-Astes finden sich zahlreiche theils längliche, theils rundliche Blutungen und dazwischen vereinzelte weisse Degenerationsherde. Der Verschluss der Vene befindet sich ganz nahe dem Sehnerv (im Bild nicht sichtbar).

— b. Thrombose der Vena centralis Retinae — sog. Retinitis hämorrhagica. Da die Verstopfung der Vene den ganzen Blutabfluss aus der Netzhaut behindert, so sind die Blutungen noch viel zahlreicher und über die ganze Netzhaut ausgebreitet. Die Venen sind ferner stark gefüllt und geschlängelt, die Arterien zeigen wenig starke Füllung und sind in der Umgebung des Sehnervs schwierig zu sehen, theils wegen der vielen Blutungen, theils wegen leichter, wahrscheinlich ödematöser Trübung des Gewebes. In der Macula-Gegend erkennt man den Verlauf der Nervenfasern der Netzhaut an der reihenweisen, Bogen beschreibenden Anordnung der Blutungen.

Man nimmt auch an, dass die länglichen, spindelförmigen Hämorrhagieen der Netzhaut in der Nervenfaserschichte (also vorn) liegen, die rundlichen mehr in den tiefen Schichten. Erstere bekommen durch die Nervenfasern, zwischen denen sie liegen, ihre längliche Form, oft auch streifige Zeichnung.

Der Schnerv ist nur undeutlich zu sehen. Er ist etwas geröthet und zum Theil auch mit feinen streifigen Blutungen besetzt, wohl auch etwas ödematös. — Weisse Degenerationsherde finden sich in diesem Fall keine. Sie treten manchmal erst nach einiger Zeit auf.

Fig. 26. Verschluss der Arteria temporalis superior der Netzhaut durch Embolie oder Thrombose. Im Verbreitungsgebiet des Arterienastes ist die Netzhaut getrübt. Ein Embolus oder Thrombus ist nicht deutlich wahrzunehmen. Das verstopfte Gefäss zeigt fast normalen Blutgehalt. Die durch die Stockung der Circulation verursachte Trübung der Netzhaut begrenzt sich am schärfsten gegen die Macula hin und ist dort auch am stärksten (wie bei Verschluss der Centralarterie dort auch die Trübung besonders stark ausgesprochen zu sein pflegt.)

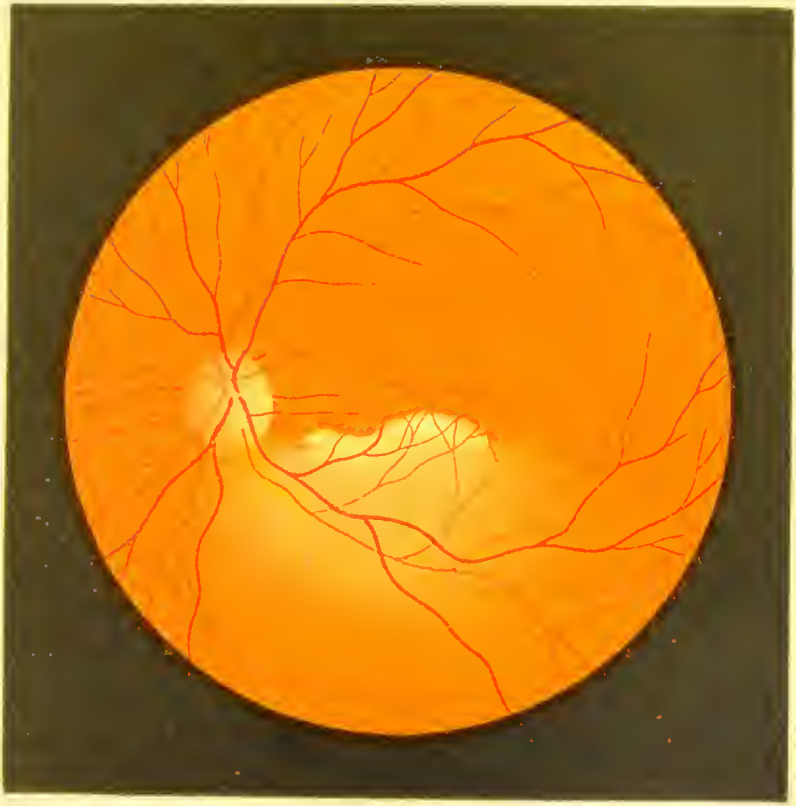

Fig. 26

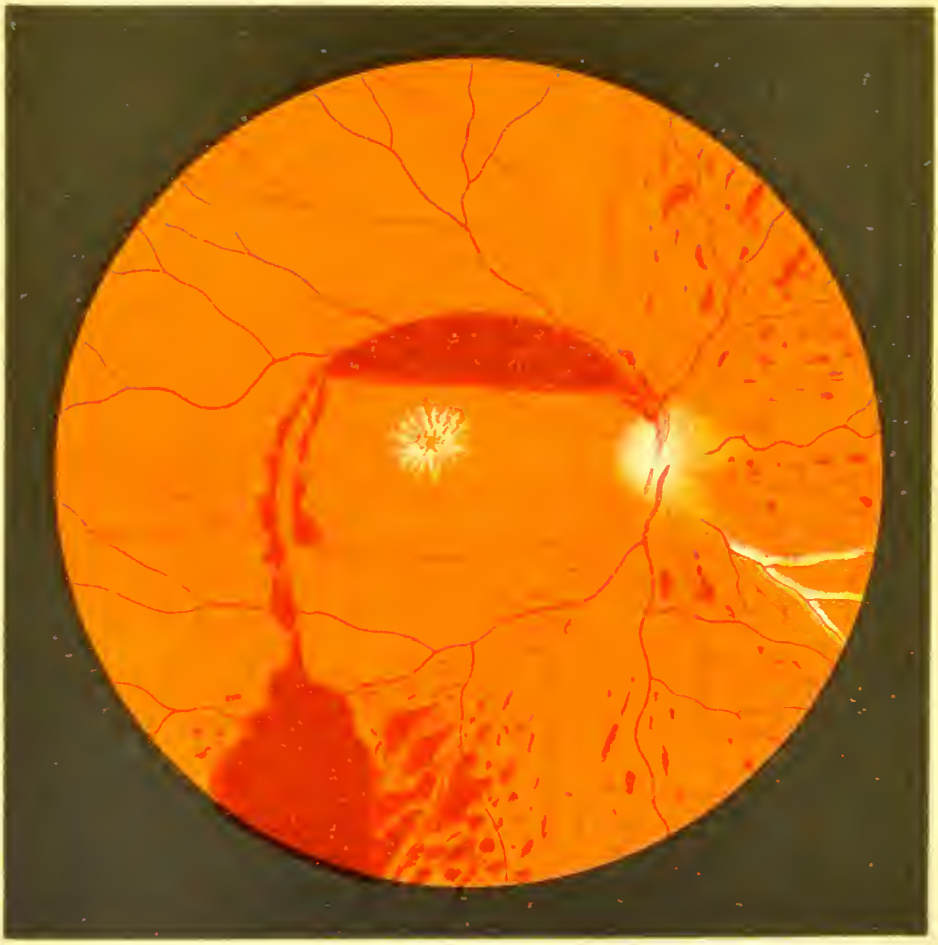

Fig. 27

Fig. 27. Recidivirende Blutungen in Retina (und Glaskörper) bei einem jugendlichen Individuum. Glaskörperblutungen traten später auch noch auf, so dass dann der Einblick auf den Augengrund erschwert wurde. Die Ursache des Processes blieb unklar. Eiweiss im Urin war nicht vorhanden, die Sterfigur in der Macula ist also nicht auf solches zu beziehen. Eine nasalwärts verlaufende Vene zeigt weisse Ränder. Zahlreiche grössere und kleinere Blutungen finden sich in der Netzhaut. Eine grosse Blutung oberhalb des hinteren Poles, die ihre Form nicht ändert, hat Blut nach der Maculagegend herabfliessen lassen, das sich dort horizontal lagert, da es flüssig blieb. Wenn der Kopf zur Seite geneigt wird, so nimmt diese Blutansammlung jeweilen rasch die entsprechende Lagerung mit horizontaler Oberfläche an, es handelt sich also um eine abgesackte Blutung zwischen Glaskörper und Netzhaut.

Fig. 28. Syphilitische Arterienerkrankung in der Netzhaut. — Im unteren Theil des Bildes ist nach links, dem Verbreitungsgebiet eines erkrankten Arterienastes entsprechend, die Netzhaut getrübt und von zahlreichen Blutungen durchsetzt. Die Erkrankung der Arterienwandung ist in diesem Gebiet an manchen Stellen in Form weisser Linien, welche die Blutsäule begleiten, deutlich zu sehen. Stellenweise ist auch die Blutsäule durch die undurchsichtig gewordene Wandung ganz verdeckt. Rechts-unten im Bild findet sich eine grössere Zahl Blutungen in nicht getrübter Netzhaut, ohne dass dort Gefässveränderungen sichtbar. Anderseits sieht man am gegenüberliegenden Rand des Bildes (nach links-oben) eine Arterie mit Wandveränderung, aber ohne dass dort Blutungen und Netzhauttrübung vorhanden ist. Letztere wird wohl am ehesten dann sich bilden, wenn die Arterienerkrankung zu vollständigem Verschluss des Gefässes führt und durch Collateralen kein Blut zuströmt. Blutungen können auftreten, auch wenn mit dem Augenspiegel die Gefässerkrankung nicht sichtbar ist. Endlich können Arterien weisse Wandungen haben, ohne dass sofort in ihrem Gebiet Trübungen und Blutungen auftreten.

Fig. 28

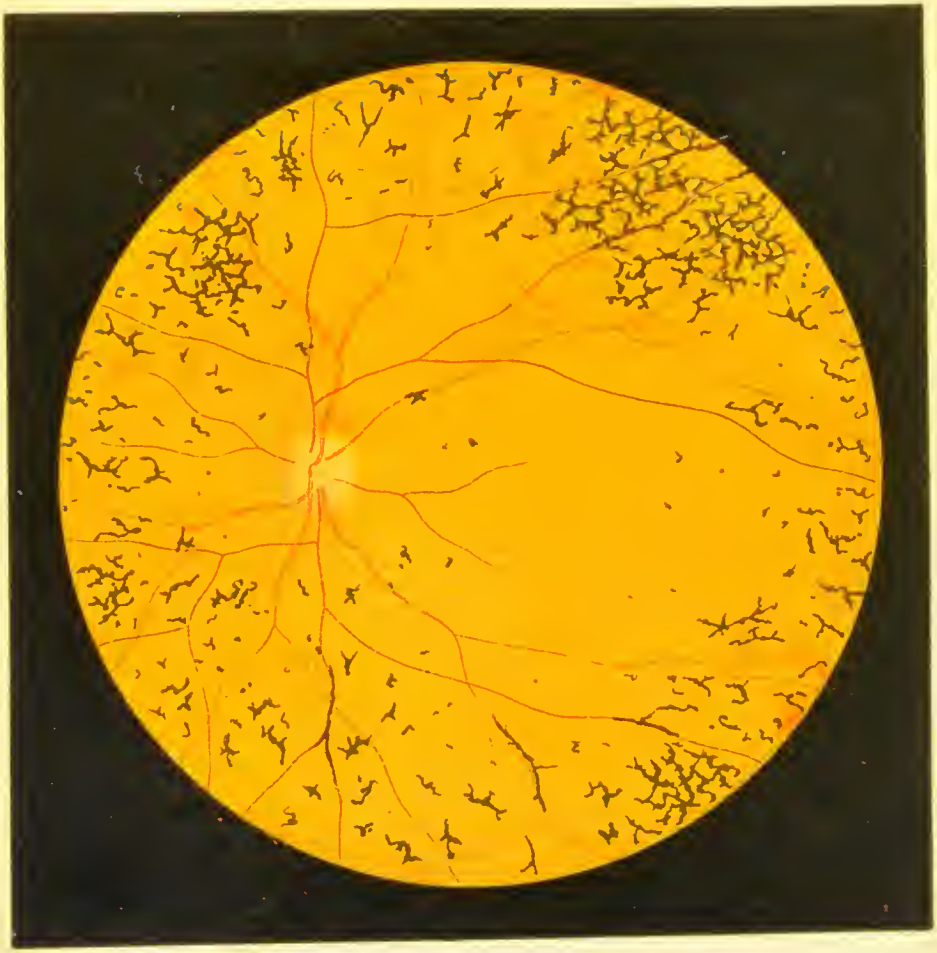

Fig. 29.

Fig. 29. Pigment-Degeneration der Netzhaut — Retinitis pigmentosa. Die entzündliche Natur dieser immer an beiden Augen auftretenden Erkrankung ist sehr fraglich, die degenerative sehr deutlich, daher ist erstere Benennung vorzuziehen. Die degenerative Natur ergibt sich schon aus der geringen Gefässfüllung, welche sich sehr früh bei dieser Erkrankung zeigt. Die Arterien und Venen der Netzhaut werden beim weiteren Verlauf immer schmaler. Zugleich nimmt auch bei weiterer Dauer der Erkrankung der Sehnerv ein leicht atrophisches, gelblich-weisses Aussehen an. Der Augengrund wird im Ganzen heller, grauer, mehr bleifarben, je länger die Erkrankung andauert. Die zuerst in der Peripherie der Netzhaut auftretenden charakteristischen tief schwarzen Pigmentherde nehmen langsam im Lauf der Jahre an Zahl zu, nachdem sie Anfangs ganz vereinzelt vorhanden. (Unser Bild zeigt ein schon etwas vorgerücktes Stadium.) Die Pigmentfleckchen sind durchweg klein, zackig, Knochen-körperchen-ähnlich, sternförmig, hie und da lineär oder gabelig einem Netzhautgefäss angelagert. Die Gegend der Macula und die Umgebung des Sehnervs bleibt am längsten frei von der Pigmentdurchsetzung. Weisse Herde sieht man nicht auftreten. — In einzelnen Ausnahmsfällen können in späterer Zeit spärliche weisslich-gelbe atrophische Herde in der Aderhaut hinzutreten (am ehesten ganz in der Peripherie) oder eine helle Fleckung in der Maculagegend.

Fig. 30. Pigment-Degeneration der Netzhaut — Retinitis pigmentosa — in vorgerückterem Stadium, was aus dem mehr grauen, bleifarbigen Aussehen des Augengrundes und aus der dichteren, stellenweise Netze bildenden Gruppirung der Pigmentfleckchen sich ergibt, sowie aus der stärker atrophischen Färbung des Sehnervs und der noch grösseren Schmalheit der Gefässe als im vorigen Bild. Es ist dieser Fall ferner geeignet, die Besonderheit der Sehstörung bei dieser Erkrankung zu erklären, die darin besteht, dass das Gesichtsfeld im Verlauf der Krankheit immer kleiner, zuletzt minimal wird. Wie Fig. 30 angibt, blieb in diesem Fall bis dahin die äusserste Zone der Netzhaut frei von Pigmentirung. Dem entsprechend hatte hier auch das Gesichtsfeld nur in einer der Pigmentirung der Netzhaut entsprechenden Zone einen Defect, also ein Ringscotom. Dies zeigt, dass die Netzhaut da ihre Funktion einstellt, wo die Erkrankung sie befällt. Die Pigmentirung ist aber wohl schon ein secundärer Vorgang, da auch Einengung des Gesichtsfeldes ohne entsprechende Pigmentirung vorkommt.



Fig. 30

Lith Anst v F Reichhold, München

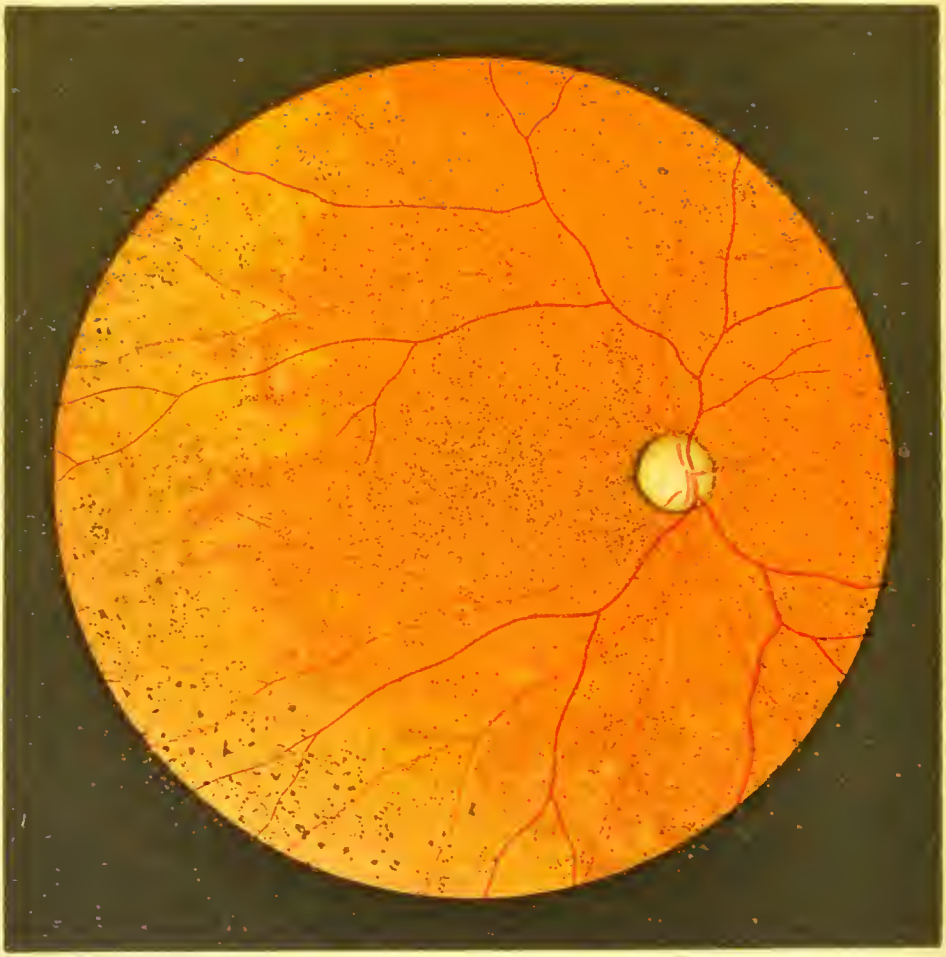

Fig. 31

Lith Anst v F Reichhold, München

Fig. 31. Erkrankung des Augengrundes bei angeborener Syphilis. — Diese und die folgenden Figuren 32 und 33 stellen verschiedene Formen derselben Erkrankung dar, die, wie die specifischen Processe überhaupt, auch angeborener Weise sehr vielgestaltig ist. Ob der primäre Sitz der Erkrankung in diesen Fällen sich in der Retina (Pigment- und Sinnesepithel) oder in der Chorioidea befindet, ist meines Erachtens noch nicht genügend festgestellt. Ich habe diese Bilder hier unter die Retinalerkrankungen eingereiht, weil die dabei vorkommenden Pigmentfleckchen mir in der Mehrzahl in der Netzhaut zu liegen scheinen und in einzelnen Fällen die Erkrankung eine gewisse Aehnlichkeit mit der oben besprochenen Pigmentdegeneration der Netzhaut besitzt. In Fig. 31 zeigt der Grund in der Peripherie nach links im Bild bleigraue Färbung und im Bereich derselben tiefschwarze, theils rundliche, theils eckige Pigmentfleckchen. Der übrige Grund zeigt eine feinfleckige, gelbrothe Sprenkelung. Die gelbrothen, rundlichen Fleckchen heben sich dabei von einem braun getüpfelten Grund ab, der in Folge dessen aussieht als ob er mit Schnupftabak bestreut wäre. Dabei sind die Netzhautgefässe eher schmal und der Sehnerv zeigt etwas fahle Färbung. Ich habe für dieses Bild einen Fall gewählt, der die Erkrankung sehr ausgeprägt zeigt. Manchmal findet man die Sprenkelung nur in der Peripherie des Augengrundes, etwas weniger deutlich und weniger ausgebreitet. Immer aber kennzeichnet dieselbe, wenn sie deutlich ausgesprochen ist, die hereditäre Lues.

Fig. 32. Veränderung des Augengrundes bei angeborener Syphilis. Bei dieser etwas weniger schweren Form, als derjenigen im vorigen Bilde, bleibt die Erkrankung oft gänzlich auf die Peripherie beschränkt. Auch hier dürften die Pigmentflecken grösstentheils in der Netzhaut liegen und einer Erkrankung der Pigmentepithels entspringen. Ob die hellen, länglichen und runden, gelblichen Fleckchen in der Chorioidea oder im Pigmentepithel ihren Sitz haben, muss ich dahin gestellt sein lassen. Es ist beides möglich.

Diese und die folgende Form der Erkrankung trifft man nicht selten nach Ablauf der Keratitis interstitialis diffusa, wenn man, nach genügender Klärung der Cornea, die Peripherie des Augengrundes genau absucht, manchmal nur an einer beschränkten Stelle, manchmal mehr oder weniger rings herum und beiderseits. Auch in dem hier abgebildeten Fall war eine solche Hornhautentzündung vorhergegangen.



Fig. 32.

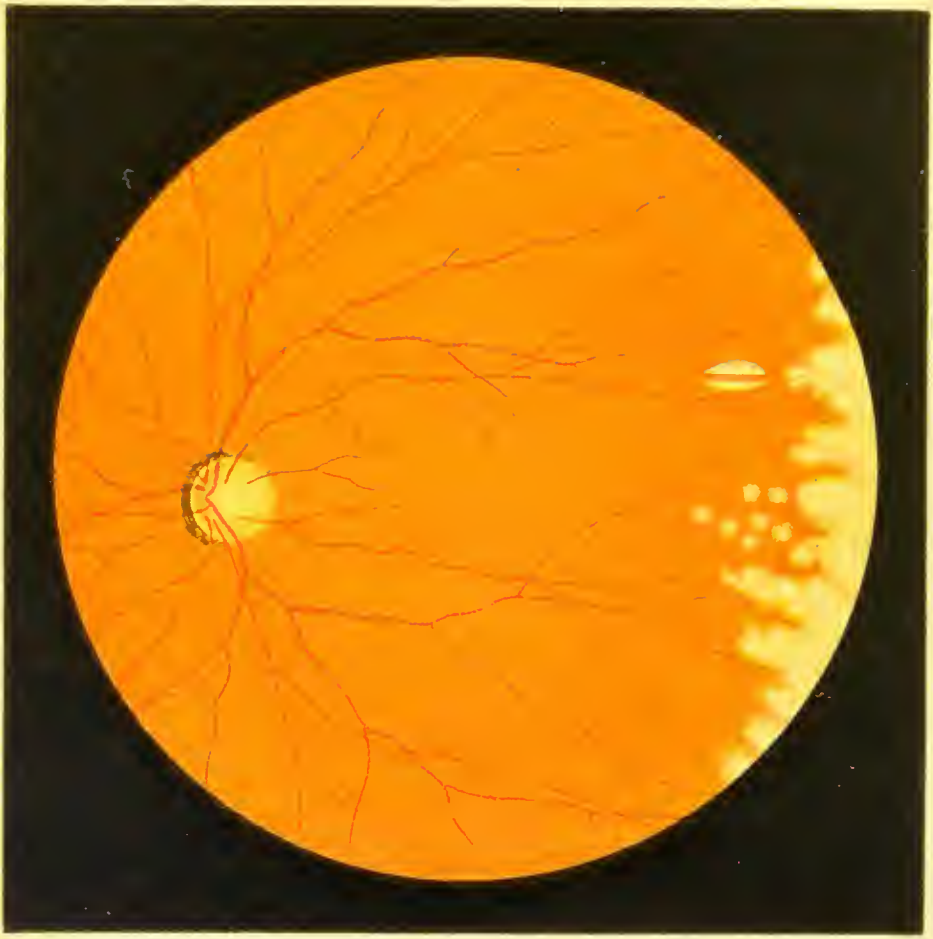

Fig. 33.

Fig. 33. Veränderung des Augengrundes bei angeborener Syphilis.

Während im vorigen Bild die schwarzen und grauen rundlichen Flecken nach Zahl und Grösse überwiegen, sieht man in anderen Fällen fast bloss weissliche, ebenfalls rundliche, zusammenfliessende Fleckchen. Die grösseren derselben liegen jedenfalls in der Chorioidea. Man erkennt dies in der Figur an einem querovalen weissen Fleck, der von einem rothen Gefäss durchzogen wird. Es ist dies ein Aderhautgefäss, demnach fehlt dort wohl neben dem Gefässe das Aderhautgewebe, so dass das Weiss der Sklera durchschimmert. Jedenfalls ist im Bereich der Flecken aber auch das Pigmentepithel der Netzhaut fast ganz geschwunden, während es an den Rändern eine schwache Zunahme aufweist, wodurch dort etwas dunklere Begrenzung zu Stande kommt. Auch hier ging der Erkrankung parenchymatöse Keratitis voraus.

Manchmal mischen sich die beiden in Fig. 32 und 33 abgebildeten Formen, so dass man in der Peripherie die dunklen und die hellen rundlichen, zusammenfliessenden Herde gemischt findet und hie und da mischt sich auch noch die in Fig. 31 abgebildete Form bei, d. h. feine gelb-rothe und gelbe Sprenkelung und braune Tüpfelung nebst feinen Pigmentfleckchen.

Fig. 34. Secundäre Pigmentirung der Netzhaut bei Chorioiditis disseminata.

In den mittleren Theilen ähnelt das Bild etwas der Pigmentdegeneration (Fig. 29 und 30): der Sehnerv ist etwas fahl in der Färbung, die Gefässe sind etwas schmal, der Grund etwas heller als normal und etwas ins Gelbgrau gehend. In diesem Bezirk finden sich auch Pigmentfleckchen, die denen bei Pigmentdegeneration vollständig gleichen. Dazu kommen nun noch grosse weisse rundliche scharf begrenzte Flecken mehr in der Peripherie. Diese beruhen darauf, dass dort die Sklera sichtbar ist, weil sowohl das Pigmentepithel der Netzhaut, als auch ganz besonders in Folge von disseminirten Entzündungsherden in der Aderhaut — Chorioiditis disseminata — das Aderhautgewebe geschwunden ist. Von letzterem sind bloss noch an manchen Flecken einzelne Aderhautgefässe vorhanden, die als schmale rothe Bänder über die Flecken wegziehen. In manchen dieser atrophischen Herde der Chorioidea fehlen auch Gefässe. Bei einem findet sich in der Mitte ein kleiner Pigmentfleck. — Diese Form der Chorio-Retinitis, die hier in einem schon etwas späteren Stadium abgebildet ist, complicirt sich oft mit mehr oder weniger Glaskörpertrübung und wird häufig durch Syphilis verursacht.

Secundäre Pigmentirung der Netzhaut tritt übrigens auch nach anderen Formen der Chorioiditis, wenn sie heftig sind oder lange andauern, gern auf, wie spätere Bilder noch weiter zeigen werden.

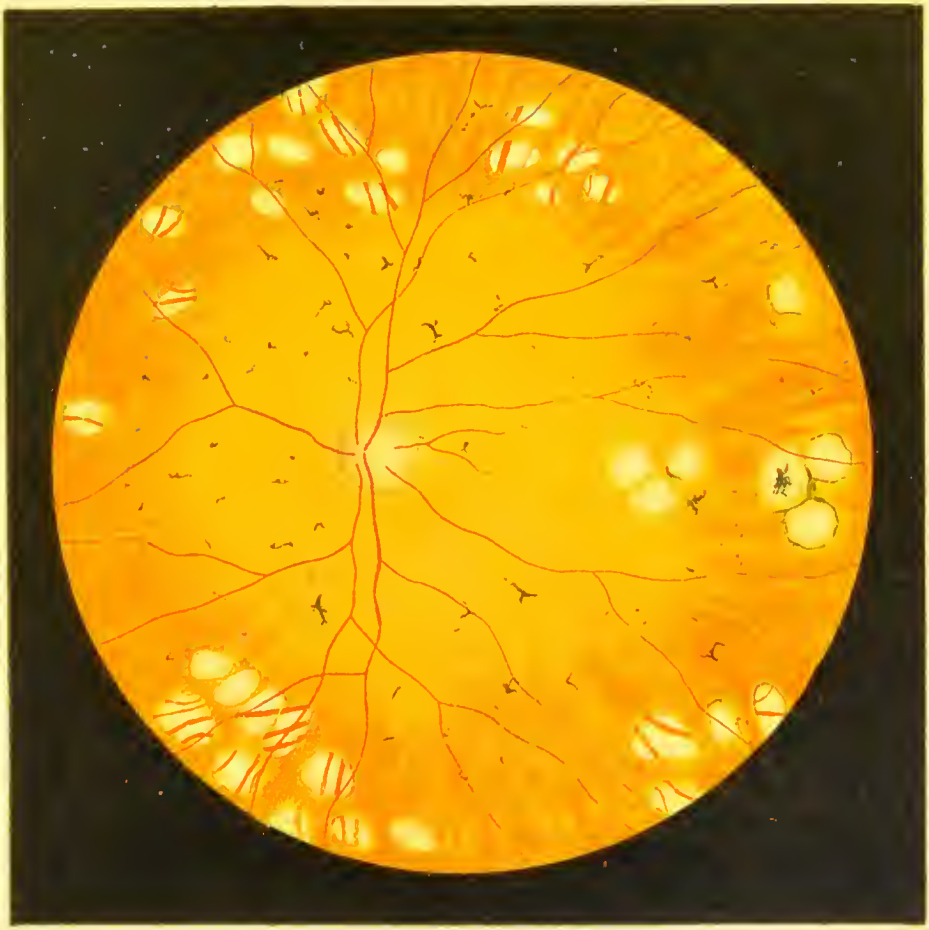

Fig. 34.



a Fig. 35. b

Fig. 35 a b. Erkrankung der Macula lutea der Netzhaut in Folge von starker Kurzsichtigkeit.

Man hat diese hier und auf der folgenden Tafel dargestellten Veränderungen auch als Chorioiditis postica bezeichnet. Ich glaube der Schwerpunkt der Erkrankung liegt meist in den hinteren Schichten der Netzhaut und im Pigmentepithel und erst später erkrankt in manchen Fällen auch noch die Aderhaut mehr oder weniger. Für diese Ansicht spricht u. A. die Thatsache, dass schon ganz geringfügige Veränderungen dieser Gegend bei Myopie sofort starke Sehstörungen zur Folge haben, während anderseits bei Chorioiditis disseminata hinter der Macula die Chorioidea schwere Veränderungen aufweisen kann, ohne dass die Retina und deren Funktion leidet. Damit soll nicht gesagt sein, dass nicht auch unter Umständen die Erkrankung bei Myopie in der Aderhaut beginnen oder dort ihren Hauptsitz haben könne.

Diese Maculaerkrankung ist deshalb von grösster Bedeutung, weil sie einer grossen Menge von myopischen Augen das gute Sehen raubt. Sie tritt, wie diese und die folgende Tafel zeigt, unter sehr verschiedenen Bildern auf. Fig. 35 a und b und Fig. 36 a zeigen nicht sehr alte Erkrankungen derart. — Bei Fig. 35 a sieht man um den Opticus einen die Myopie kennzeichnenden ringförmigen, bei Fig. 35 b einen analogen, sichelförmigen Schwund der Aderhaut und einige kleine Pigmentstreifchen. Bei Fig. 35 a ist in der Maculagegend die zarte Fleckenbildung oder Marmorirung sichtbar, mit der die Erkrankung gewöhnlich beginnt. Auch die unregelmässige Pigmentirung ist schon angedeutet, die bald hinzuzutreten pflegt. Endlich sind hier noch einige kleine Blutungen vorhanden. — Bei Fig. 35 b ist die Marmorirung schon stärker, ebenso die unregelmässige Vertheilung des Pigmentes. Der Augengrund hat hier im Ganzen wenig Pigment, so dass man, wie dies bei Kurzsichtigkeit oft der Fall, die Chorioidalgefässe sieht und zwar hell auf dunklem Grund.

Fig. 36. Erkrankung der Macula lutea der Netzhaut in Folge von starker Kurzsichtigkeit.

Bei a. bemerkt man am Sehnerv jene Röthung und leichte Schwellung des nasalen Theiles, die bei starkem Gebrauch solcher Augen auftreten können und wohl auf funktioneller Hyperaemie beruhen, von Manchen aber auch als entzündlich aufgefasst werden. Ausserdem ist die Sehnervenscheibe etwas schief gestellt. Daran schliesst sich Schwund der Aderhaut in Form eines „Meniscus" oder „Conus." Der Augengrund ist etwas wenig pigmentirt. Die Maculaerkrankung zeigt gelbrothe Fleckung und etwas unregelmässige Pigmentirung, namentlich einen schwarzen Pigmentfleck in der Mitte der Fovea, umgeben von kleinen Blutungen. — Bei b handelt es sich um um eine etwas ältere Erkrankung. Man erkennt dies an der Zunahme der Pigmentirung und an den weissen Flecken, die anzeigen, dass auch die Chorioidea ergriffen ist, und stellenweise durch Schwund das Weiss der Sklera sichtbar werden lässt. Einige helle Fleckchen erstrecken sich bis zur atrophischen Sichel am Opticus hinüber.

Bei c ist eine ganz alte Macula-Erkrankung abgebildet, bei der es nicht zweifelhaft, dass auch die Aderhaut ergriffen ist. Rings um den Sehnerv ist diese in Form eines Ringes geschwunden, der gegen die Macula hin am breitesten ist. Die Maculagegend wird von einem grossen weissen Fleck mit bogigen zum Theil pigmentirten Rändern eingenommen, in dessen Bereich die Aderhaut bis auf ein paar ihrer Gefässe und einige Pigmentreste fehlt. Weiter temporal schliesst sich dann eine grosse (bis gegen den Aequator sich hinziehende) Atrophie der Chorioidea und Retina an mit starker Häufung von unregelmässigen Pigmentfleckchen.

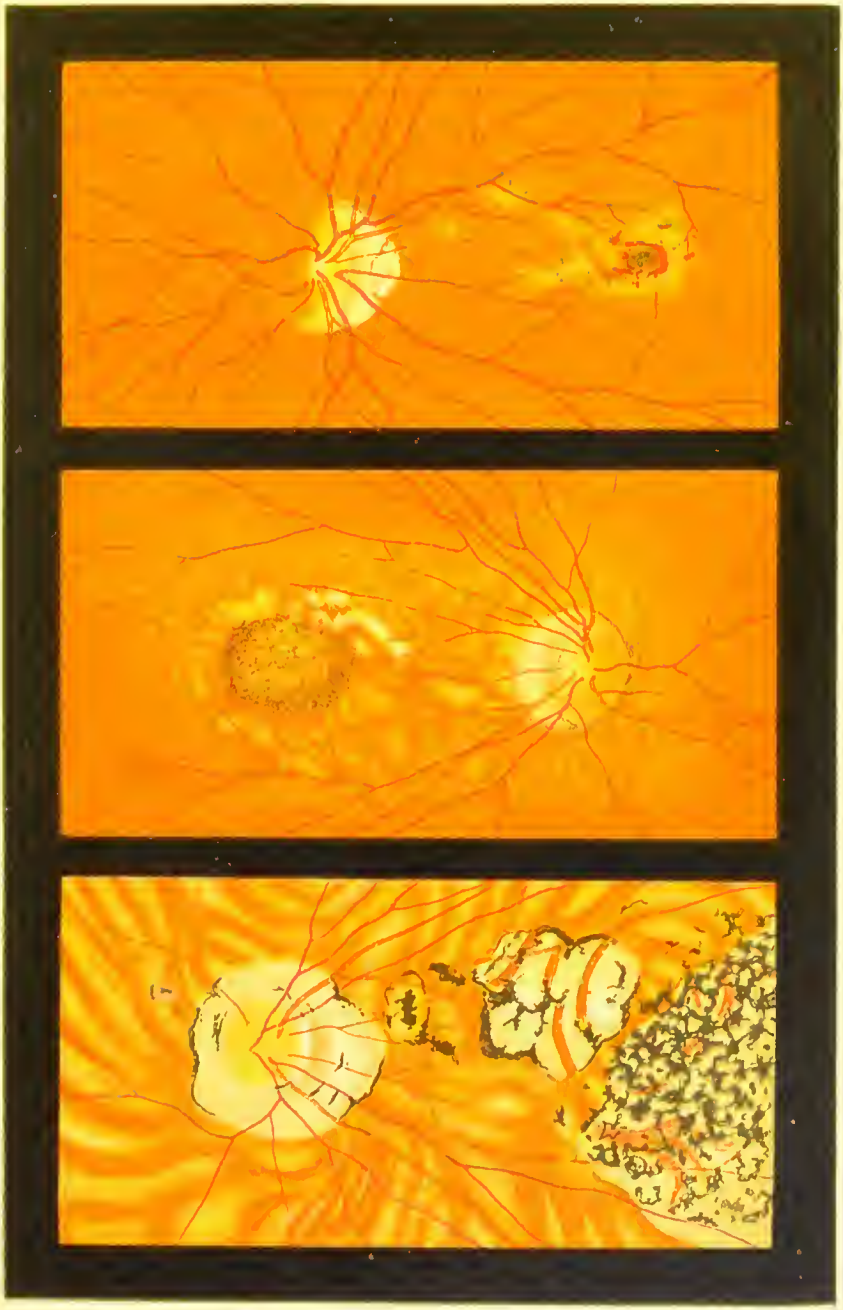

Fig. 36.

Fig. 37.

Lith Anst v. F. Reichhold, München

Fig. 37. Erkrankung der Macula lutea der Netzhaut in Folge hohen Alters — senile Maculaerkrankung. — Auch bei diesem Processe erkrankt wohl, wie die starke Sehstörung bei ganz geringer Veränderung zeigt, das Sinnes- und das Pigmentepithel der Netzhaut zuerst. Unter Umständen breitet sich derselbe dann auch noch auf die dahinter liegende Chorioidea aus, z. B. in dem Fall von Fig. 3, wo a die anfängliche Erkrankung 3 Monate nach Beginn der Sehstörung zeigt, während b denselben Erkrankungsherd 6 Monate später darstellt. Es handelt sich bei dieser meist an beiden Augen auftretenden, das Sehen schwer schädigenden Erkrankung um oft ganz geringfügig aussehende, helle oder dunkle Spenkelung, gelbrothe oder gelbe Fleckchen oder leichte Vermehrung des Pigmentes, immer so, dass die Mitte der Fovea am stärksten erkrankt ist. Fig. 37 gibt nur eine Anzahl Beispiele, welche die Mannigfaltigkeit der Störung keineswegs erschöpfen. — Der übrige Augengrund war in allen hier abgebildeten Fällen normal, abgesehen vielleicht von etwas seniler Färbung der Sehnervenscheibe oder leichter seniler Pigmentirung der Peripherie der Netzhaut in Form schwarzer Punkte, die reihenweise oder unregelmässig gruppirt sind. Die in Fig. 54 abgebildeten Drusen der Glaslamelle der Aderhaut, auch eine Altersveränderung, haben mit der hier geschilderten Maculaerkrankung nichts zu thun und müssen genau davon unterschieden werden. — Fig. 1 a b zeigt die Macula beider Augen eines 70 jährigen, 4 a b die beiden Macula einer 74 jährigen Patientin.

Fig. 38. Erkrankung der Macula lutea der Netzhaut in Folge von Stoss oder Schlag gegen das Auge — traumatische Maculaerkrankung. — Nach starker stumpfer Gewalteinwirkung auf das Auge, durch Fall auf das Auge (Fig. 1), Faustschlag (Fig. 2 und 3), Schlag mit einem Hammer, (Fig. 4, vor 20 Jahren stattgefunden), Pfropf eines blinden Schusses, Pfeilschuss, Peitschenhieb etc. kann man oft in der Foveagegend der Netzhaut ganz unscheinbare Erkrankung beobachten, die aber schwere unheilbare Sehstörung zur Folge hat und forensisch oft von grösster Bedeutung ist. Die Sprenkelung und zarte Fleckung ist oft ganz geringfügig, namentlich anfangs und kann es bleiben, oder aber deutlicheren, helleren Flecken Platz machen (wie z. B. in Fig. 38, 4). Manchmal ist ähnlich wie bei der myopischen oder der senilen Maculaerkrankung nur eine leichte Lockerung des Pigmentes in der Mitte der Foveagegend auf einen kleinen Bezirk beschränkt vorhanden. — Während die Berlin'sche traumatische Trübung (vgl. Fig. 39 und 40) der Macula-Gegend wieder schwindet, thut dies ein Fleckchen derart nicht. — Man soll nie nach entsprechendem Trauma einen Schlechtsehenden als Simulanten erklären, bevor man aufs genaueste nach Erweiterung der Pupille und eventuell unter genauer Vergleichung mit der Maculagegend des anderen Auges, die Macula des verletzten Auges untersucht hat. Die Erkrankung tritt gewöhnlich erst nach einigen Wochen deutlich zu Tag.

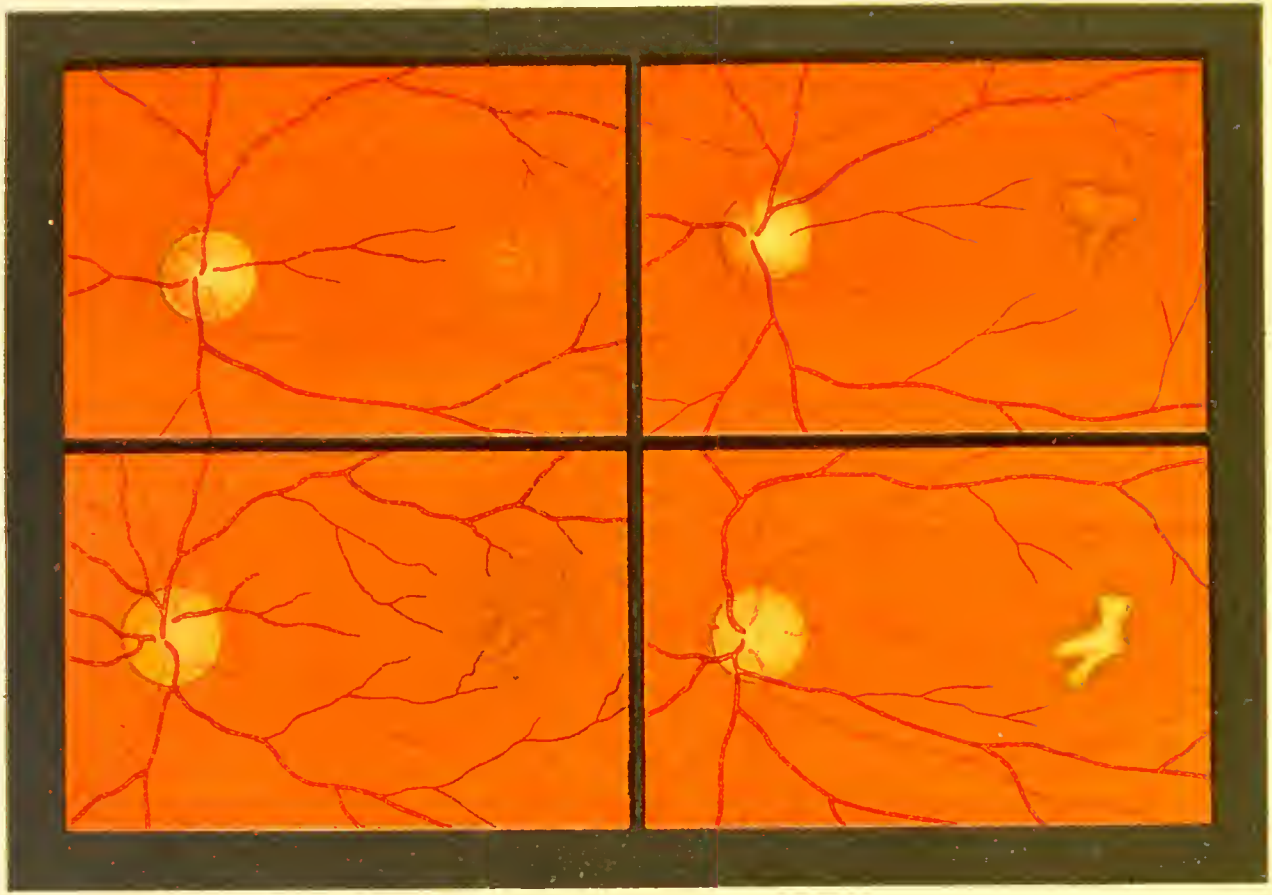

Fig. 38.

Lith Anst v F Reichhold, München

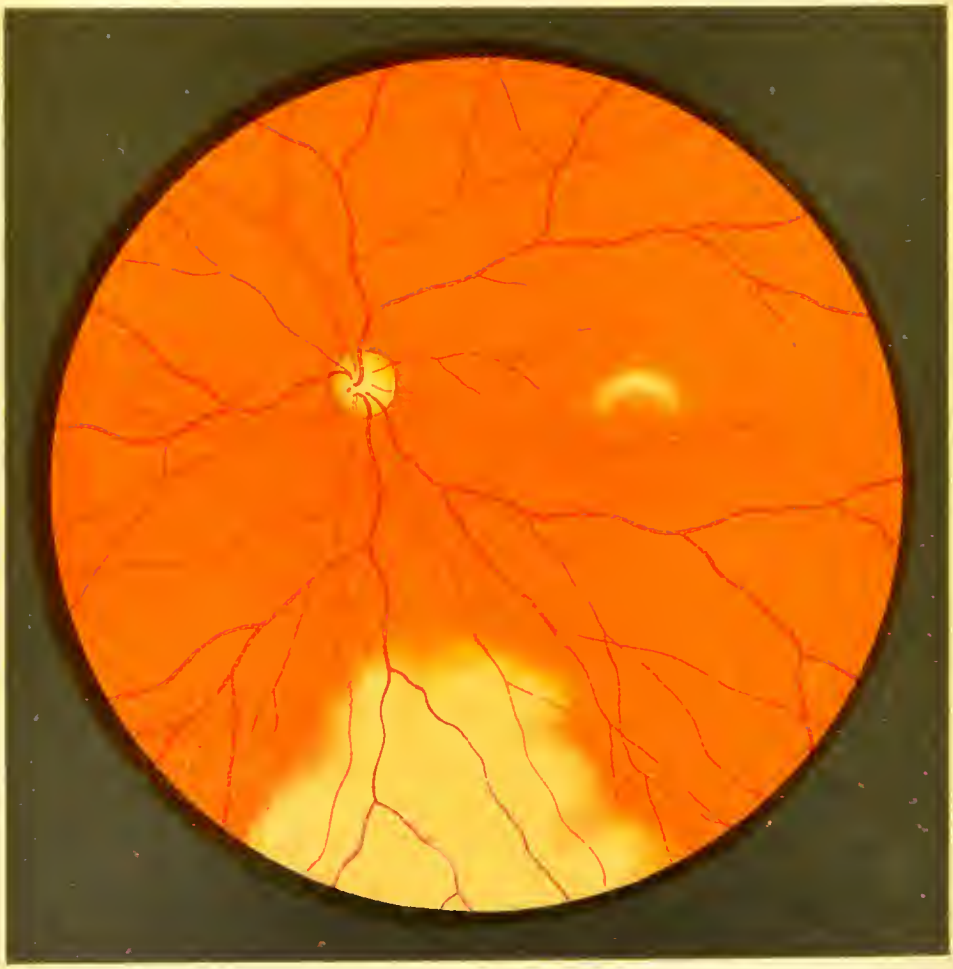

Fig. 39.

Lith Anst v F Reichhold, München

Fig. 39. Trübung der Netzhaut durch Stoss oder Schlag auf's Auge, Berlin'sche Trübung, Commotio retinae (aufrechtes Bild, verkleinert). — Diese nach stumpfer Gewalteinwirkung auf's Auge oft zu beobachtende Trübung der Netzhaut ist von Berlin zuerst genauer beschrieben und studirt worden. Die Veränderung ist eine ziemlich rasch vorübergehende, so dass man sie um so besser sieht, je bälder man nach der Verletzung untersucht. Faust- und Stockschläge, starkes Anstossen, Stein- und Schneeballwurf etc. rufen die Trübung oft hervor. Manchmal sieht man dann an zwei ganz getrennten Stellen milchweisse Trübung der Netzhaut, erstens an der Stelle, wo der Stoss oder Schlag etc. das Auge traf, zweitens mehr oder weniger ausgebreitet in der Gegend der Macula lutea. Erstere ist in der Regel ausgebreiteter, stärker und länger andauernd, diejenige der Maculagegend pflegt etwas weniger intensiv zu sein und rascher sich zu verlieren. Die Macula und das Sehen können danach intact bleiben. Die Trübung in der Peripherie verdeckt gewöhnlich die Netzhaut-Gefässe nicht. Dieselbe wurde wohl früher oft für Ablösung der Netzhaut angesehen. Die Natur dieser Trübung ist noch nicht ganz klar. Unser Bild wurde einige Stunden nach einem Schneeballwurf aufs Auge gezeichnet.

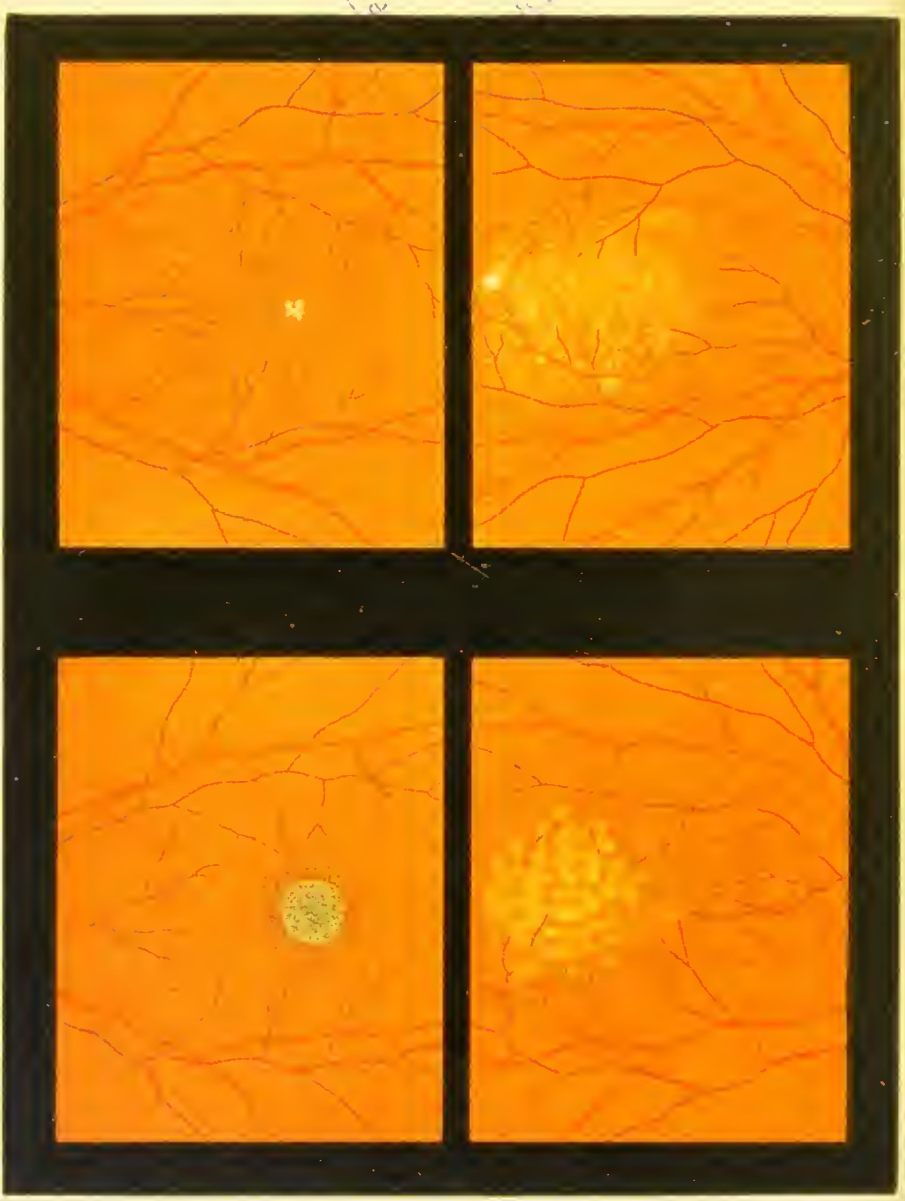

Fig 41.

Fig. 41. Erkrankung der Maeula lutea der Netzhaut durch Fremdkörper im Glaskörper. Die grosse Empfindlichkeit der Maeula lutea ergibt sich aueh daraus, dass aseptisehe in die Tiefe des Auges gedrungene Fremdkörper, ohne dass sie dic Macula direkt verletzen, leieht eine isolierte Erkrankung dieses Netzhaut-Bezirkes hervorrufen, manchmal sehon naeh kurzer Zeit. Vier soleher Beispiele zeigt Fig. 41, wo bei a die kleinen grau weissen Fleekehen in der Mitte der Macula dureh fünftägiges Verweilen eines Kupfer-Patronensplitters im Glaskörper veranlasst wurden. Naeh Entfernung des Splitters schwanden diese kleinen Fleckchen wieder vollständig und naeh 2 1/2 Monaten war normale Sehsehärfe vorhanden. — Fig. b zeigt die gelbe Fleekung der Maculagegend ein Jahr naeh Verweilen eines Kupfersplitters (Zündkapselstüekes) im vorderen Teile des Auges, der nieht entfernt wurde und der die weiteren in Fig. 56 abgebildeten Veränderungen zur Folge hatte. Letztere Figur gibt ein späteres Stadium wieder. Noeh später nahm die Fleekung wieder etwas ab und das Auge hat jetzt noch, 11 Jahre naeh der Verletzung (ausnahmsweise) Sehsehärfe 1/3. — Der runde, grauliehe, in Fig. e abgebildete Fleck entstand durch 20 stündiges Verweilen des Stahlsplitters in der Netzhaut, der in Fig. 43a abgebildet ist und der mit einem sehr grossen Magnet wieder in den vorderen Teil des Auges gezogen und entfernt wurde. Zuerst entstand in der Macula-Mitte gelbliehe Sprenkelung, dann allmählig der dunkle Fleek, der drei Monate nach der Verletzung abgebildet wurde. Die Sehsehärfe wurde durch denselben bei sonst gutem Zustand des Auges auf 1/10 vermindert. — Die in d abgebildete feine Fleekung entstand, nachdem 8 Tage lang ein Eisensplitter (Hakensplitter) im Glaskörper verweilt hatte, der dann durch Eingehen mit einem kleinen Magnet entfernt wurde. Die Erkrankung vermindert das Sehen auf 1/7.

Fig. 42. Erkrankung der Macula lutea der Netzhaut durch Druck und Quetschung des Augapfels von der Orbita her.

a. Ein ganz langsam wachsendes Angiom hatte in diesem Fall nach und nach eine sehr starke Vortreibung des Augapfels (Protrusion) veranlasst. Der Sehnerv zeigt Röthung und Schwellung seines Endes, die Netzhautvenen sind gestaut, daher stark gefüllt und geschlängelt, in der Maculagegend findet sich ein grosser, gelbrother, dunkel umsäumter Fleck.

b. Ein Revolverschuss durch die Schläfen hatte das rechte Auge zerstört und das linke in so weit geschädigt, als das Bild zeigt, das 6 Tage nach der Verletzung vorgefunden wurde. Die Kugel hatte die linke Orbita gestreift und dabei den Augapfel von rückwärts her erschüttert oder in mässigem Grade gequetscht. Am stärksten ist die Maculagegend verändert, wo einerseits eine Blutung, anderseits einige helle verwaschene Fleckchen und etwas unregelmässige Pigmentirung vorhanden ist. Unterhalb des Sehnervs (nach oben im Bild) finden sich noch ein länglicher heller Herd und 2 kleine Blutungen. Eine weitere kleine Blutung in der Nähe des Sehnervs, die bei der ersten Untersuchung vorhanden gewesen, ist bereits resorbirt

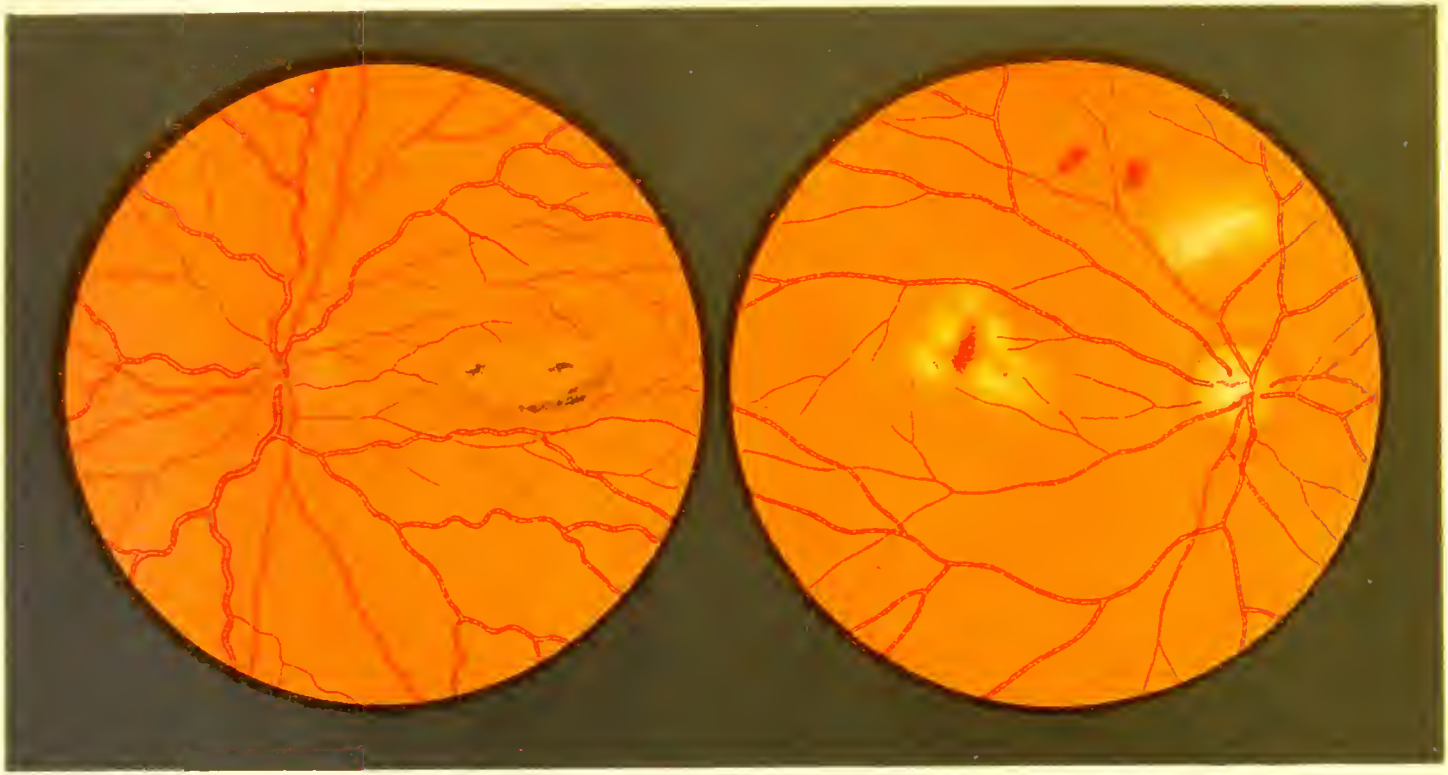

a Fig. 42. b

Lith Anst v F Reichhold, München



a Fig. 43. b

Fig. 43. Frische Verletzung der Netzhaut durch Eisensplitter. Der bei a abgebildete Splitter war ca. 20 Stunden vorher beim Arbeiten an einer Eisenstanzmaschine seitwärts von der Cornea durch die Sklera eingedrungen und steckte offenbar in der Netzhaut. Denn er veränderte bei Bewegung des Auges seine Lage nicht und nach der Beseitigung desselben sah man an der Stelle, wo er gesessen hatte, entsprechende starke Veränderungen. Die Entfernung des Splitters aus dem Auge wurde sofort, nachdem der Befund abgebildet worden, vermittelst Zurückziehung mit einem sehr starken Magnet bewerkstelligt. Die Verletzung hatte dann, obschon der Splitter die Macula nicht getroffen, eine Erkrankung dieser zur Folge (vergl. Fig. 41 a).

Ganz gleich wurde bei Fig. b verfahren, wo der Splitter, der zwei Stunden vorher beim Meisseln eines Stückes Gussstahl durch Cornea, Iris und Linse ins Auge geflogen war, auch in der Netzhaut steckte[1]). Auch in diesem Fall, wie im vorigen, ist die Stelle der Netzhaut, wo der Splitter feststeckt, mit Blut durchsetzt und bedeckt. Ophthalmoskopisch konnte man den metallischen Glanz des Eisens und dessen schwärzliche Färbung ganz deutlich wahrnehmen. Ich suchte dies so gut als möglich wiederzugeben. Die weissen Stellen an den Fremdkörpern beruhen auf Reflexen, nicht auf Exsudat, wie in den nächsten beiden Fällen. — Der Splitter von Fig. a hatte (nach der Entfernung gemessen) eine Länge von 4 mm, war 1,5 mm dick und zeigte ganz schön die Längskante, die auch im Augenspiegelbild zu sehen ist. Der Splitter von Fig. b war nur ganz wenig kürzer und wog 0,016 gr.

[1]) Näheres über diese Fälle (die ersten derart operierten) ist zu finden bei Hürzeler, Beiträge zur Augenheilkunde von Deutschmann. 1893. B. Fall 6 (Fig. b) und Fall 7 (Fig. a).

Fig. 44. Aeltere Verletzung der Netzhaut durch Eisensplitter. Während in den beiden auf voriger Tafel abgebildeten Fällen die Fremdkörper erst ganz kurze Zeit in der Netzhaut sassen, so dass sie daher auch, soweit sie nicht in dieser steckten, blank lagen, zeigt diese Figur zwei Fälle, bei denen die Splitter schon vor längerer Zeit ins Auge gedrungen waren und nun ein etwas anderes Bild darboten. Die Fremdkörper sind hier mit einer weissen Exsudathülle bedeckt, aus welcher nur bei a an zwei Stellen das schwärzliche Metall noch etwas herausguckt. Ferner hat sich beim Splitter der Fig. a in den fast zwei Monaten des Verweilens in der Netzhaut eine charakteristische Veränderung in der Umgebung eingestellt: das Pigmentepithel ist zum Teil geschwunden, so dass man einige Aderhautgefässe in dem hellen Hof sieht, der den Splitter umgibt. Dieser Hof zeigt auch unregelmässige, gegen den Fremdkörper hin zunehmende Pigmentierung. In der Nachbarschaft sieht man ferner drei kleine chorioiditische Herdchen von heller Färbung, verwaschener Begrenzung und mit unregelmässig pigmentierter Umgebung.

Bei Fig. b haben sich in der Umgebung des Splitters noch keine Veränderungen gebildet, obschon derselbe zur Zeit der Abbildung schon sechs Wochen sich in der Netzhaut befand. (Weiteres über diesen Fall s. bei Hürzeler l. cit. B. Fall 4).

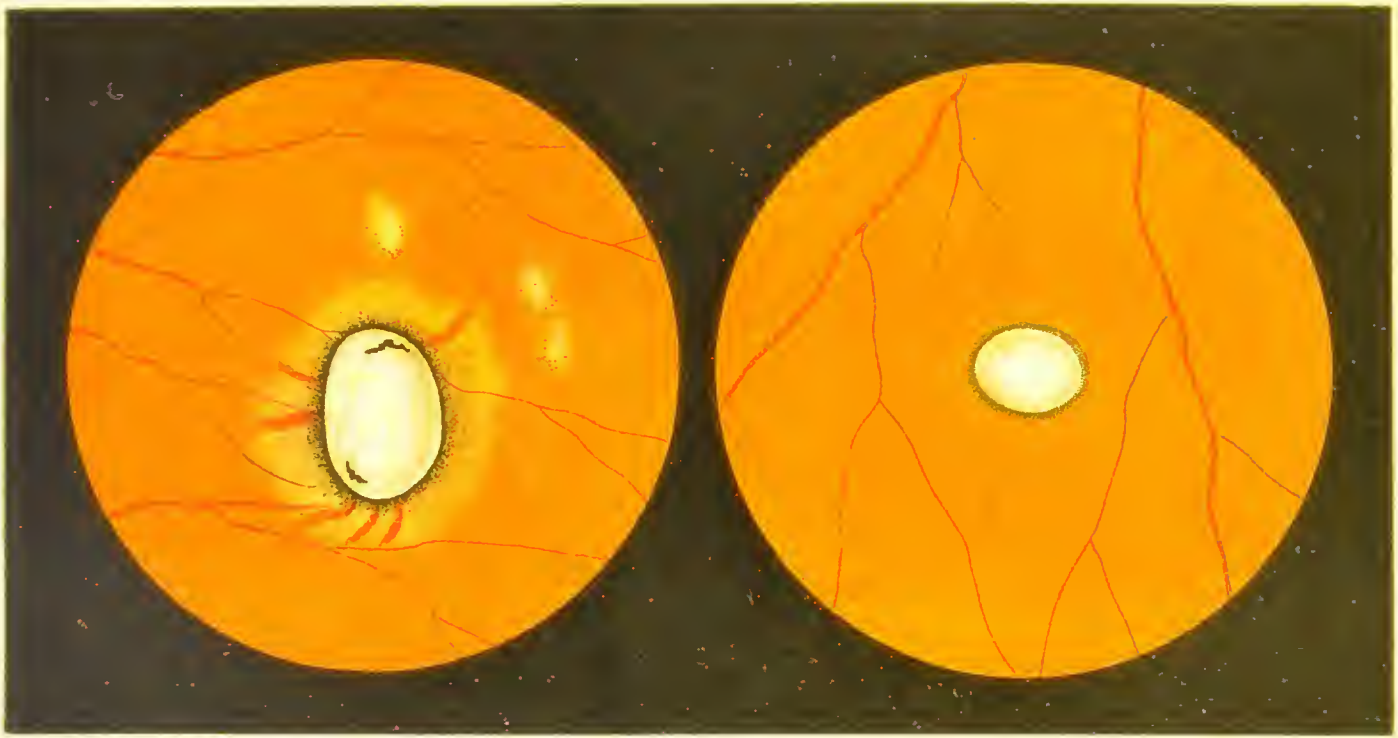

a Fig. 44. b

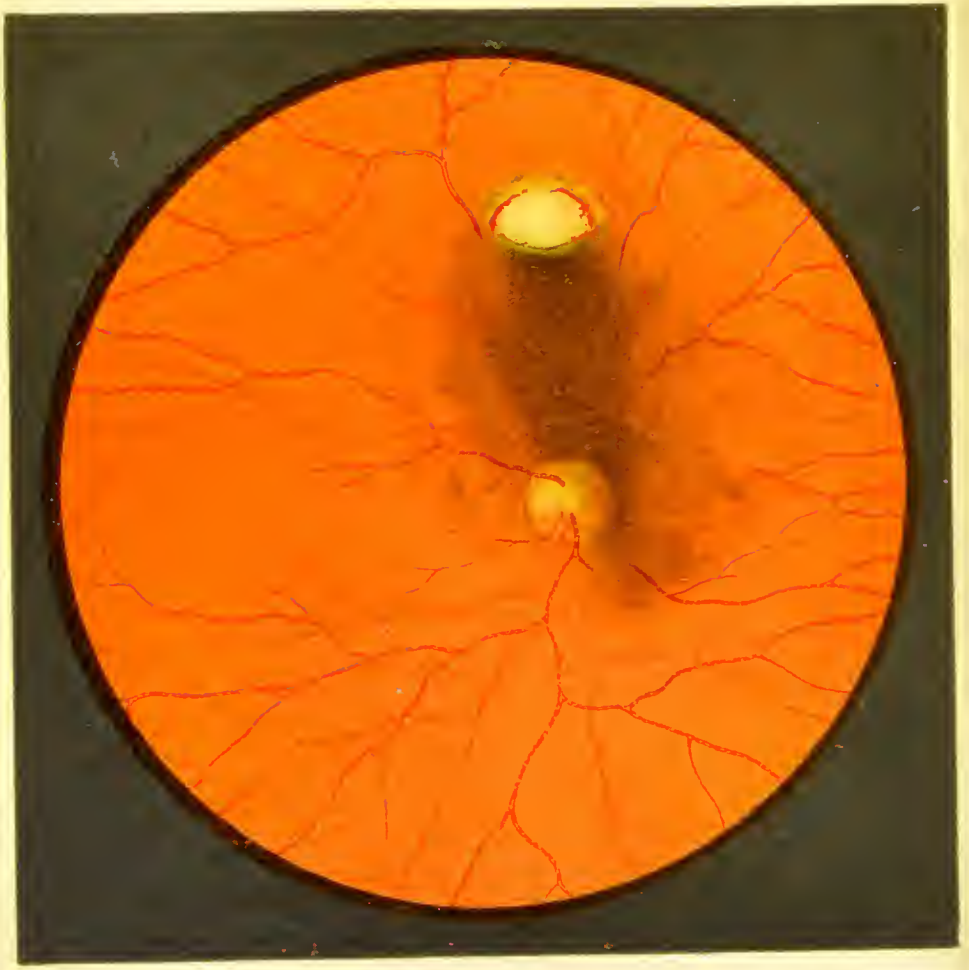

Fig. 45.

Lith Anst v F Reichhold, München

Fig. 45. Anschlagstelle eines Fremdkörpers am Augengrund (aufrechtes Bild).

Man beobachtet beim Einspritzen von Fremdkörpern ins Auge, die eine grosse Flugkraft besitzen, (z. B. Zündkapselstücken, Splittern, die von der Hacke beim Bearbeiten des Bodens abspritzen etc.), dass dieselben den ganzen Augapfel durchfliegen, dann vom Augengrund abprallen und wieder nach vorn geworfen werden, so dass man sie, gewöhnlich nach unten, im vorderen Theil des Glaskörpers suchen muss. Manchmal liegen sie dann unsichtbar auf dem unteren Theil des Ciliarkörpers. Es ist in solchen Fällen die Feststellung der Anprallstelle von grösster Bedeutung für die Diagnose „Fremdkörper im Bulbus"; daher das Absuchen des Augengrundes nach einer solchen Anschlagstelle sehr zu empfehlen. Man erkennt eine solche als hellen Flecken meist rundlicher Form, wenn der Splitter die Netzhaut und Aderhaut durchlagen hat, so dass die weisse Sklera blossliegt. Die Ränder dieser Wunde sind oft etwas blutig gefärbt und von der Stelle aus ergiesst sich unter Umständen mehr oder weniger Blut in den Glaskörper, wie in unserem Fall, so dass eine solche Anschlagstelle mehr oder weniger verschleiert sein kann. Das Blut im Glaskörper bildet eine dunkle Wolke, die sich manchmal etwas senkt. Es rührte in dem hier abgebildeten Fall die Anschlagstelle von einem Hackensplitter her.

Fig. 46. Netzhautstränge und Netzhautablösung nach Stichverletzung des Auges. Vier Jahre nach einer unscheinbaren Verletzung des Auges durch einen spitzen Blechstreifen, der temporal von der Hornhaut die Lederhaut durchbohrt hatte, trat Verminderung des Sehens auf. Man sah nun, wie Figur zeigt, nach aussen-oben zwischen Cornealrand und Aequator ein grauweisses Exsudat kugelig ziemlich weit in den Glaskörper vorragen, im Bild am linken Rand nach unten zu sehen. Unterhalb dieses, an der Stichstelle befindlichen Exsudates (im Bild oberhalb angrenzend) war die Netzhaut abgelöst und diese Ablösung erstreckt sich im Bilde noch entlang dessen oberem Rande. Wo die Netzhaut abgelöst ist, zeigt sie hellere Färbung, Falten und unregelmässigen, stärker geschlängelten Verlauf der Gefässe, die in der Färbung zugleich etwas dunkler sind. Zwischen dieser Ablösung (im Auge nach unten) und dem Exsudat finden sich eigentümliche weisse, zum Teil anastomosierende, im ganzen in der gleichen Richtung verlaufende Stränge resp. Linien. Im Bereich dieser ist die Netzhaut nicht abgelöst. Ob diese Stränge mit den in Fig. 50 abgebildeten verwandt sind, muss ich dahin gestellt sein lassen. Sie blieben Wochen lang unverändert. In der Maculagegend zeigte sich abnorm starke, etwas unregelmässige Pigmentierung. — Vermutlich wird die Netzhautablösung später noch zunehmen.

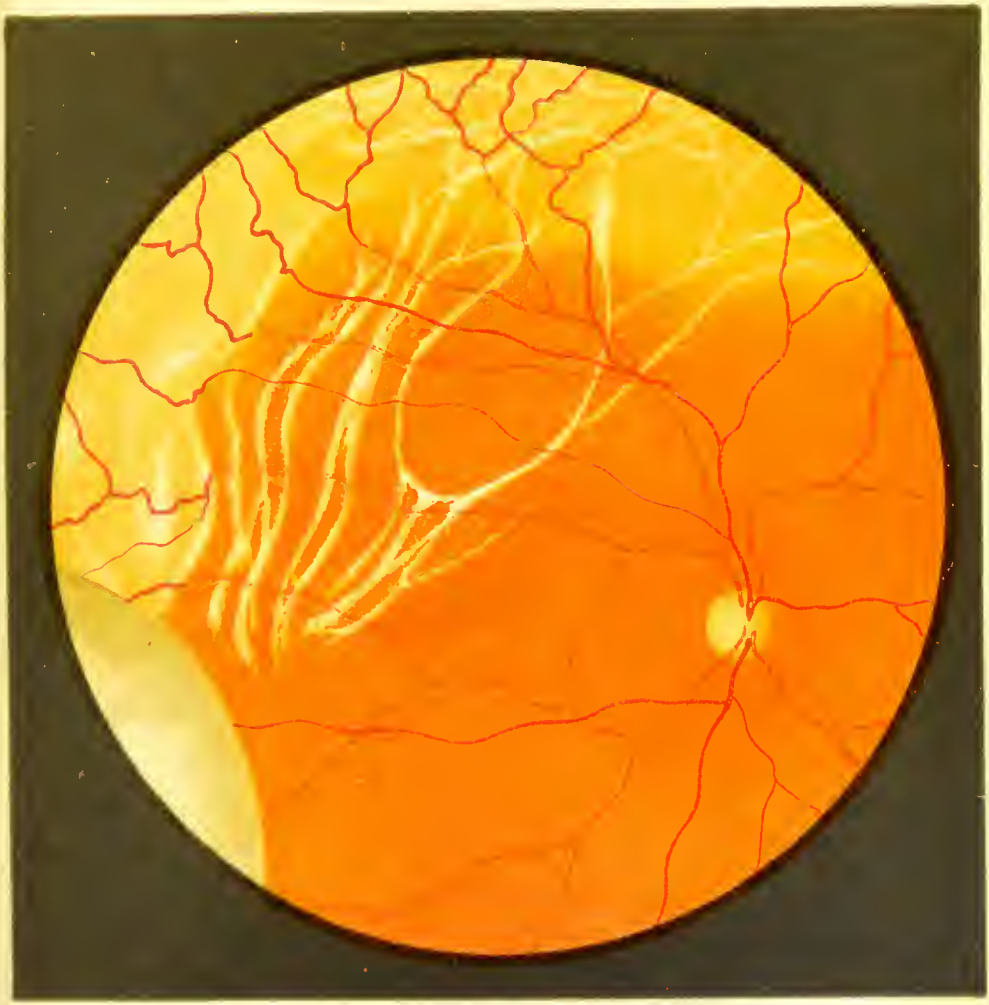

Fig. 46.

Lith Anst v F Reichhold, München

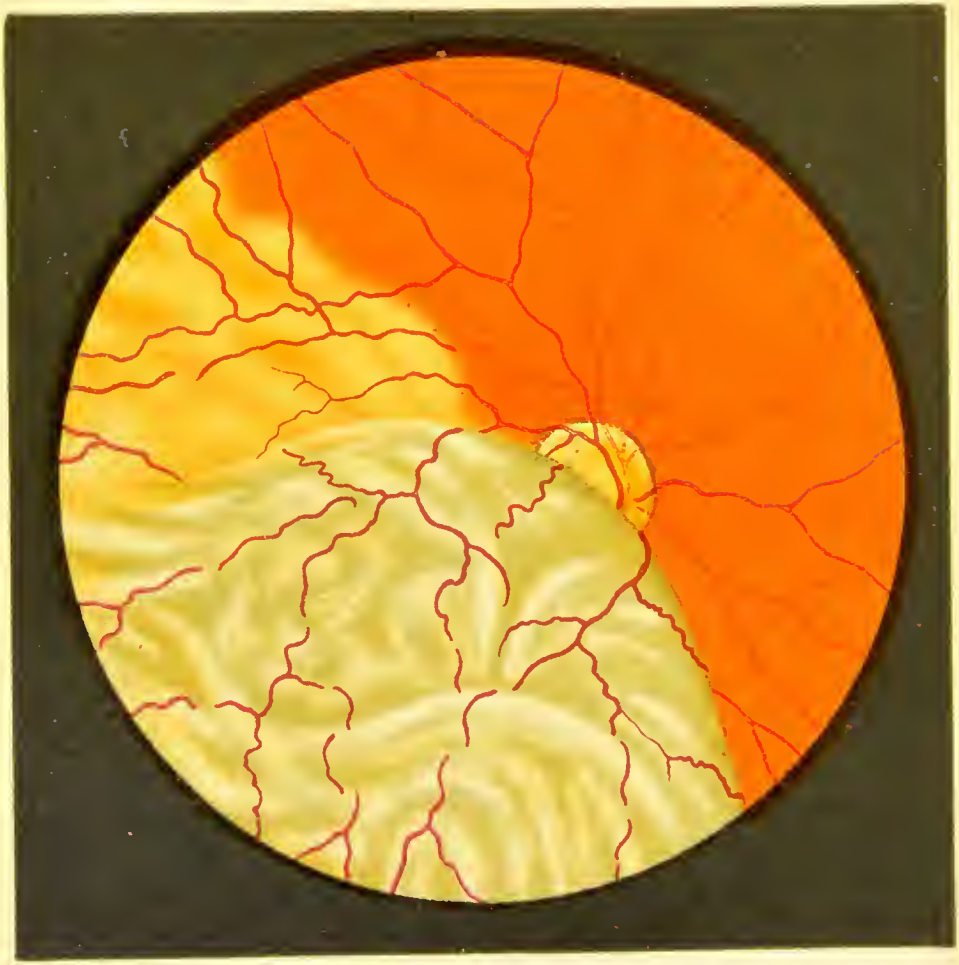

Fig. 47.

Lith Anst v F Reichhold München

Fig. 47. Netzhautablösung — Solutios Ablatio retinae in einem kurzsichtigen Auge. — Der Myopie entsprechend sieht man am temporalen und unteren Rande des Opticus, von der Netzhautablösung jedoch schon zur Hälfte verdeckt, eine atrophische Sichel. Den Sehnerv sieht man auch blos noch zur Hälfte, da von oben-aussen her (im Bild unten links) die Netzhaut abgelöst wie ein Vorhang herunterhängt, resp. in Form einer halbkugeligen Blase sich von der Gegend des Aequators her in den Glaskörperraum vordrängt. Im Bereich dieser Ablösung ist die Netzhaut stark getrübt, undurchsichtig, grau und stark faltig. Die Gefässe verlaufen infolge dessen viel stärker geschlängelt und unregelmässig. Stellenweise verschwinden sie zwischen den Falten. An manchen Stellen sind sie dunkler gefärbt als normal. An diese starke Ablösung schliesst sich nach unten-aussen eine schwächere an, wo die Netzhaut noch nicht so grau und die Faltenbildung weniger stark ist. Im übrigen Teil des im Bilde sichtbaren Augengrundes findet sich nichts Abnormes.

Fig. 48. Netzhautablösung — Solutio retinae — mit Riss. — Man beobachtet bei Netzhautablösung nicht selten im Bereich der Ablösung einen Riss, ein Loch verschiedener Gestalt und Grösse, manchmal so, dass ein in die Oeffnung passender Lappen herausgerissen zu sein scheint und umgeschlagen oder zusammengezogen das Loch begrenzt. Auch in unserem Fall ist der zungenförmige Teil Netzhaut, der vom unteren Rande des Bildes her sich gegen die rote, annähernd viereckige Oeffnung in der Ablösung erstreckt und diese nach unten begrenzt, wohl aus der Ablösung herausgerissen worden und so das Loch entstanden (nach Leber dadurch, dass der schrumpfende Glaskörper nicht nur die Netzhaut vom Pigmentepithel abzieht, sondern gelegentlich auch an einer Stelle, wo er stärker mit der Netzhaut verlötet ist, ein Loch hineinreisst). Durch die Oeffnung, deren Ränder etwas nach hinten umgeschlagen, sieht man sehr deutlich die Aderhaut mit ihrer Gefässzeichnung, die auch oberhalb, wo die Retina normal und durchsichtig ist, sich gut ausprägt. Nach links im Bild beginnt die Ablösung sich weiter auszubreiten. Sie ist dort noch flach. Am Verlauf der Netzhaut-Gefässe erkennt man, dass die ganze Ablösung sich in der Peripherie gegen den Aequator hin befindet. Der Sehnerv liegt nach links oben vom Bild.

Fig. 48.

Lith Anst v F Reichhold, München

Fig. 50. Netzhautstränge nach Verletzung. Retinitis proliferans. — Nach heftiger Quetschung des Auges, welche einen Skleralriss am nasalen Rand der Hornhaut, Austritt der Linse und starke Glaskörperblutung zur Folge hatte, ergab die Untersuchung des Augengrundes, nachdem das Blut geschwunden war, rings um den Sehnerv schmale, die Gefässe meist deckende, grauweisse Stränge, die in einiger Entfernung vom Sehnerv sich verlieren. Netzhautablösung war hier nicht vorhanden. — Die spätere anatomische Untersuchung des Auges ergab, dass die weissen Stränge oder Leisten durch eigentümliche Gewebswucherung in der vordersten Schicht der Netzhaut verursacht wurden. (Weiteres über diesen Fall ist zu finden bei Banholzer. Arch. f. Augenheilk. Bd. 25 S. 186.)

Fig. 50

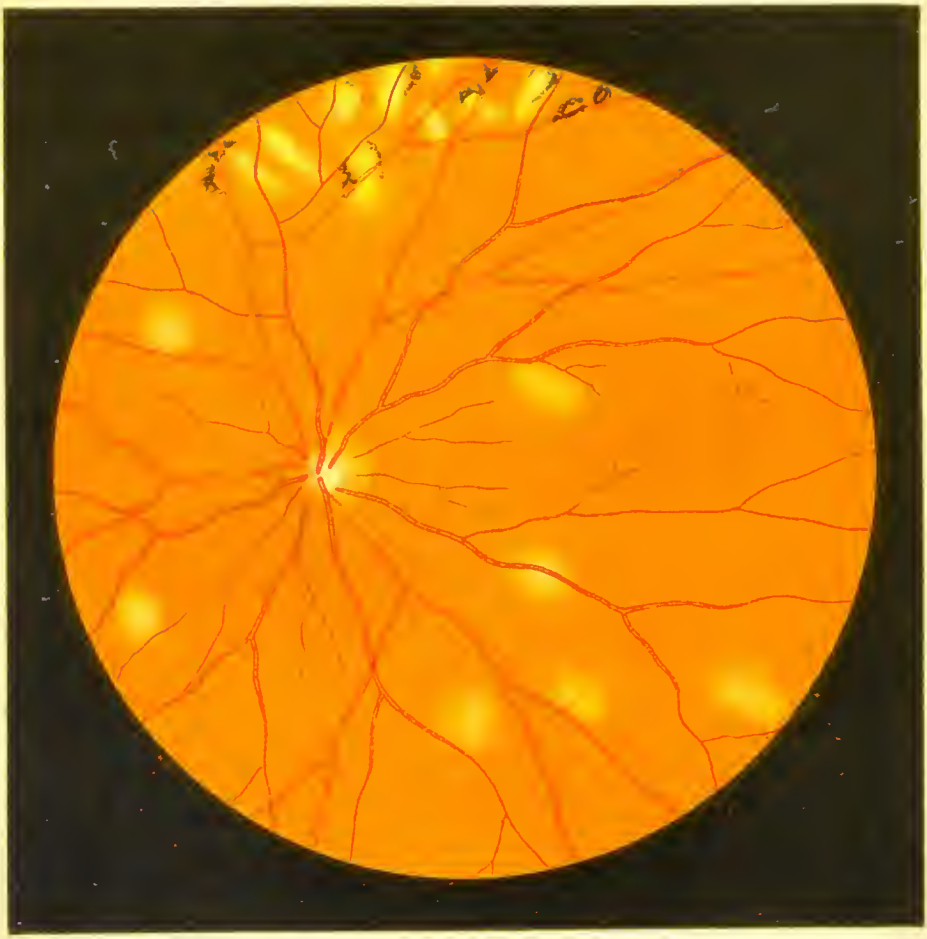

Fig. 51.

Lith. Anst. v. F. Reichhold, München.

Erkrankungen der Aderhaut.

Fig. 51—64.

Fig. 51. Herdförmige, frische Aderhautentzündung — Chorioiditis disseminata. — Entzündungsherde in der Aderhaut kennzeichnen sich im allgemeinen dadurch, dass die Netzhautgefässe über sie hinwegziehen. Frisch sehen sie entweder gelblich-weiss oder grau-weiss aus und haben unscharfe Begrenzung. Bald gesellt sich dann Pigmentveränderung hinzu, so dass die Herde dunkle Umsäumung oder dunkler gefärbtes Zentrum erhalten. Auch können sich neben den hellen Herden mehr oder weniger dunkle Pigmentfleeken beliebiger Form bilden. In dem hier wiedergegebenen Fall handelt es sich um die häufige Form, wo die einzelnen Herde in der Aderhaut rundlich sind. Durch Zusammenfliessen derselben können dann auch längliche und unregelmässige Flecken entstehen. Es sind hier mit Ausnahme einiger bereits dunkel umsäumter am oberen Rande der Figur alle Herde frisch, was an der verschwommenen Begrenzung und der gelblichgrauen oder gelbroten Färbung zu erkennen ist. Der Sehnerv ist in der nasalen Hälfte etwas gerötet, die Venen der Netzhaut sind etwas stärker gefüllt als sonst. — Die derartigen Herde verwandeln sich in der Regel nach und nach in mehr weisse Flecken infolge Atrophie der Aderhaut und Durchschimmern der weissen Sklera. Zugleich tritt meist Pigmentwucherung hinzu wie im oberen Teil des Bildes und namentlich auf folgender Tafel zu sehen.

Fig. 52. Alte herdförmige Aderhautentzündung — Choridioiditis disseminata. — In diesem Fall bestand die Erkrankung (an beiden Augen) schon seit vielen Jahren, nachdem sie wohl anfänglich ähnlich aussah wie die vorige Figur zeigt. Wie beim Kranken von Fig. 51 war auch hier die Ursache des Leidens unklar. Es ist dies bei dieser Aderhautentzündung oft der Fall. Das Bild zeigt besonders deutlich die mächtige Pigmentwucherung, die in Form ganz unregelmässiger zum Teil zusammenfliessender Flecken sich namentlich um den Sehnerv herum ausbreitet. Mehr peripher sieht man viele der schwarzen Flecken von einem gelb-roten Saum umgeben. Dazwischen zerstreut finden sich nun auch helle, gelb-weisse bis ganz weisse rundliche Flecken. Letztere sind deshalb so stark weiss, weil dort die Aderhaut geschwunden ist, so dass die weisse Sklera durchscheint. Da wo die Fleckung der Aderhaut weniger dicht ist, sieht man noch stellenweise die normale Pigmentierung derselben und dadurch ihre Gefässe mehr oder weniger angedeutet. — Die Netzhautgefässe laufen ungestört über die ganze Fleckung hinweg. Es darf aber angenommen werden (gemäss den mikroskopischen Befunden bei solchen Erkrankungen), dass die Netzhaut stellenweise von Pigment durchsetzt ist, das von der Aderhaut oder vom gewucherten Pigment-Epithel aus in sie eindrang.



Fig. 52

Lith. Anst. v. F. Reichhold, München

Fig. 53

Fig. 53. Frische herdförmige Aderhautentzündung — Chorioiditis disseminata. — Zum Unterschied von den beiden vorigen Fällen handelt es sich hier um eine ganz acut sofort mit einer Menge von Herden auftretende die ganze Aderhaut befallende Erkrankung (nur des einen Auges), bei einer jugendlichen Patientin ohne weitere Erkrankung, aber aus tuberkulöser Familie. Hier haben die Herde in der Aderhaut die Besonderheit, dass sie sich rasch vergrössern und landkartenförmig werden (als ob eine ausgegossene ätzende Flüssigkeit um sich fressen würde). Daher wird auch durch diese Form der Erkrankung die Aderhaut sehr rasch — in einigen Wochen — in hohem Grade verwüstet. Die schmutzig-graue Färbung kennzeichnet hier die Herde als frische, der helle Saum deutet die allseitig um sich greifende Randzone an. — Die Stärke des Entzündungsprozesses gibt sich auch dadurch kund, dass Sehnerv und angrenzende Netzhaut ganz undeutlich zu sehen sind, erstens desswegen, weil der Glaskörper central leicht getrübt ist, zweitens deshalb, weil diese Teile leicht entzündlich infiltriert sind, wie sich aus der die Gefässe zum Teil verhüllenden Trübung der Netzhaut ergibt. Nach einigen Wochen und entsprechender Behandlung stand der Prozess still und die grauen Herde wurden schwarz, ihr breiter heller Saum zu einer schmalen hellen Linie. Die Entzündung des Opticus und der Netzhaut ging gänzlich zurück.

Fig. 54. Drusen der Glaslamelle der Aderhaut. — Bei alten Leuten trifft man diese im ganzen unschuldige Veränderung hie und da. Die hellen gelbweissen und grauweissen Fleckchen haben in der Regel runde Form. Gelegentlich findet man solche Gebilde von viel grösserem Umfang, die dann meist mehr graue Färbung besitzen. Diese Altersveränderung befällt mit Vorliebe die Gegend rings um den Sehnerv, namentlich nach oben und unten von demselben, weniger die Maculagegend. Doch können ab und zu auch in dieser solche Drusen sichtbar werden. — Es handelt sich mikroskopisch um geschichtete, also drusenförmige der Vorderseite der Glaslamelle aufsitzende, also im Pigmentepithel (von dem sie wohl erzeugt werden) befindliche Gebilde hyaliner Degeneration. — Es zeigt hier der Sehnerv etwas senile d. h. etwas mehr grauweisse Färbung, wie man sie bei alten Leuten oft sieht, ohne dass dabei die Funktion des Auges zu leiden braucht.

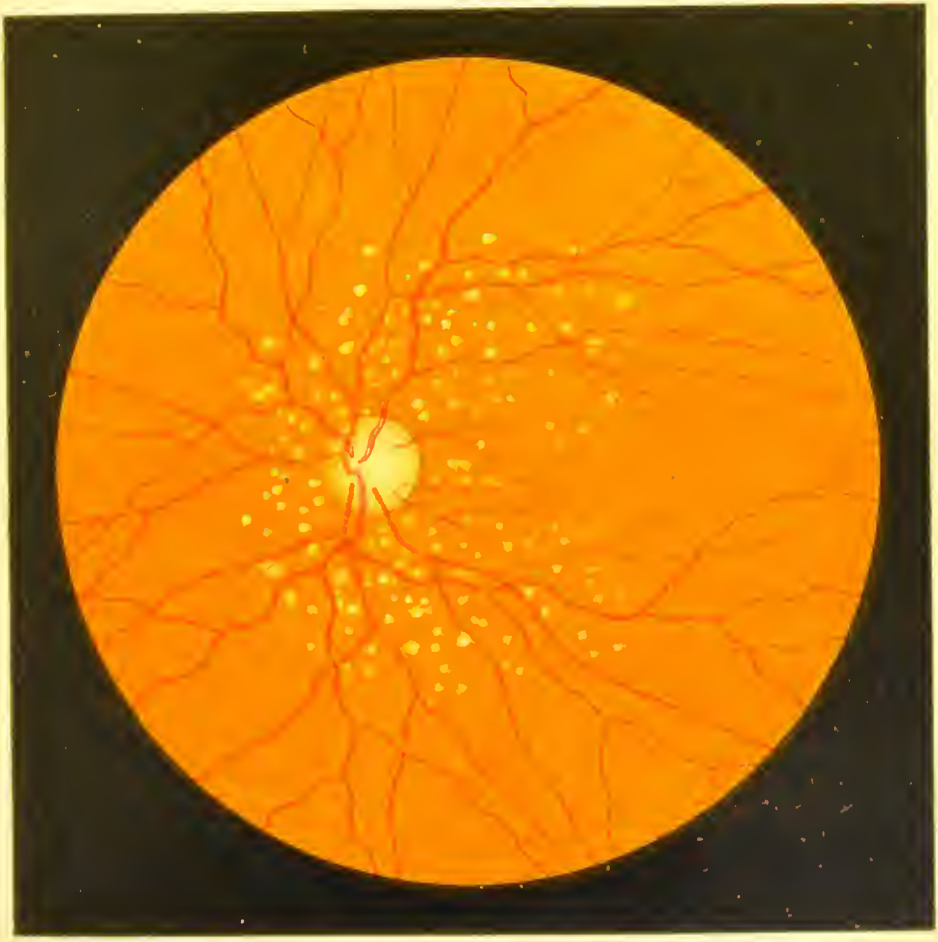

Fig. 54.

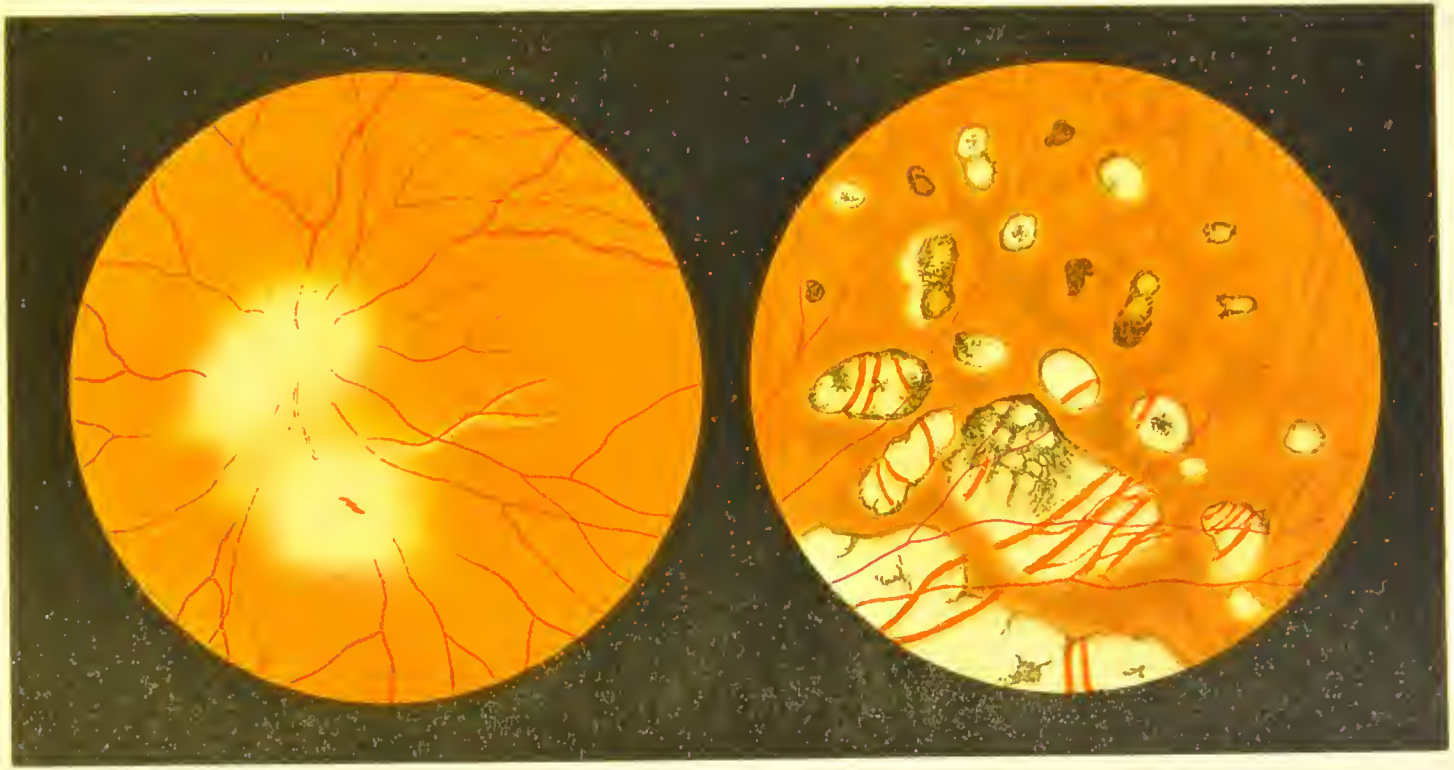

a Fig. 55. b

Fig. 55 a. Frische Entzündung der Aderhaut und der davor liegenden Netzhaut, sowie des Sehnervs. — Diese Mitbeteiligung der Netzhaut und des Sehnervs bei Entzündung der Aderhaut sieht man nicht gar selten (vgl. Fig. 53). Die Entzündung ist eine mehr acute als bei der gewöhnlichen Chorioiditis disseminata. In dem hier abgebildeten Fall handelt es sich um einen etwa 1,5 mm grossen Herd dicht am Sehnerv (im Bild links von demselben) und um einen zweiten etwa doppelt so grossen unterhalb des Sehnervs (reell oberhalb). Beide haben ganz verwaschene Grenzen. Die davor liegende Netzhaut zeigt starke, die Gefässe stellenweise verhüllende Trübung und beim unteren Herd findet sich in der Mitte dieser Trübung eine frische, kleine, längliche Blutung. — Ein gegen die Macula ziehender Arterienzweig besitzt weissliche Veränderungen der Wandung. — Später sah man an Stelle der beiden Herde Schwund der Aderhaut (weisse, scharf geränderte Flecken) und leichte Atrophie des Sehnervs, entsprechend der vorhanden gewesenen Neuritis, resp. Papillitis.

b) Chorioiditis disseminata. — Diese Figur gibt eine ziemlich häufige Form der so vielgestaltigen, herdförmigen, chronischen Aderhautentzündungen wieder. Die Kranke, welcher dieses Bild entnommen, litt schon Jahre lang, unter allmähliger, langsamer Zunahme der Herde, an dieser Entzündung. Sie war im übrigen ganz gesund. Die weissen Flecken beruhen auf Schwund der Aderhaut, von der da und dort noch gröbere Gefässe vorhanden und im Bereich der atrophischen Stellen sichtbar sind. Die Ränder der Herde sind meist mehr oder weniger pigmentiert, die Herde also alt. Einzelne Pigmentherde finden sich auch, meist mit hellem Saum (wie in Fig. 52). Die abgebildete Stelle liegt in der Peripherie, wie aus den Netzhautgefässen ersichtlich ist.

Fig. 56. Chronische herdförmige Entzündung der Aderhaut und sekundäre Pigmentierung der Netzhaut infolge Anwesenheit eines Zündkapselstückes im Auge. — (Aufrechtes Bild.) Das ins rechte Auge hart am inneren Hornhautrand beim Zerschlagen von Zündkapseln durch die Sklera eingedrungene kleine Kupferstück hüllte sich zuerst in Exsudat ein, das als grauweisse, halbkugelige Masse (ähnlich wie in Fig. 46) nach aussen-unten vor dem Aequator in den vorderen Teil des Glaskörpers hineinragte. Dann trat in der Umgebung des Exsudates etwas Netzhautablösung auf, die wieder zurückging. Auch die Exsudatmasse um den Fremdkörper verkleinerte sich wieder, ein Exsudatstrang, der bis gegen den Sehnerv hin quer durch den Glaskörper zog, blieb aber lange Zeit hindurch sichtbar. Das Exsudat und der Strang sind auch im Bilde, das $1^1/_2$ Jahr nach der Verletzung angefertigt wurde, nach unten rechts sichtbar. Mittlerweile hatte sich am ganzen sichtbaren Augengrund, namentlich im innern-unteren Quadranten, eine Menge teils gelbroter, teils dunkler bis schwarzer kleiner Fleckchen ausgebreitet, nachdem schon bald nach der Verletzung zuerst der Opticus, dann die Macula erkrankt waren, ersterer in Form leichter Neuritis, letztere in Form feiner Fleckung (abgebildet in Fig. 41 b). Zur Zeit der Abbildung war der Sehnerv schon wieder normaler, die Macula noch ziemlich stark verändert, die Fleckung in der Peripherie aber namentlich stark. Die Pigmentfleckchen ähneln denen bei Pigmentdegeneration der Netzhaut und liegen wohl auch grösstenteils in der Netzhaut.

Fig. 56

Lith. Anst. v. F. Reichhold, München

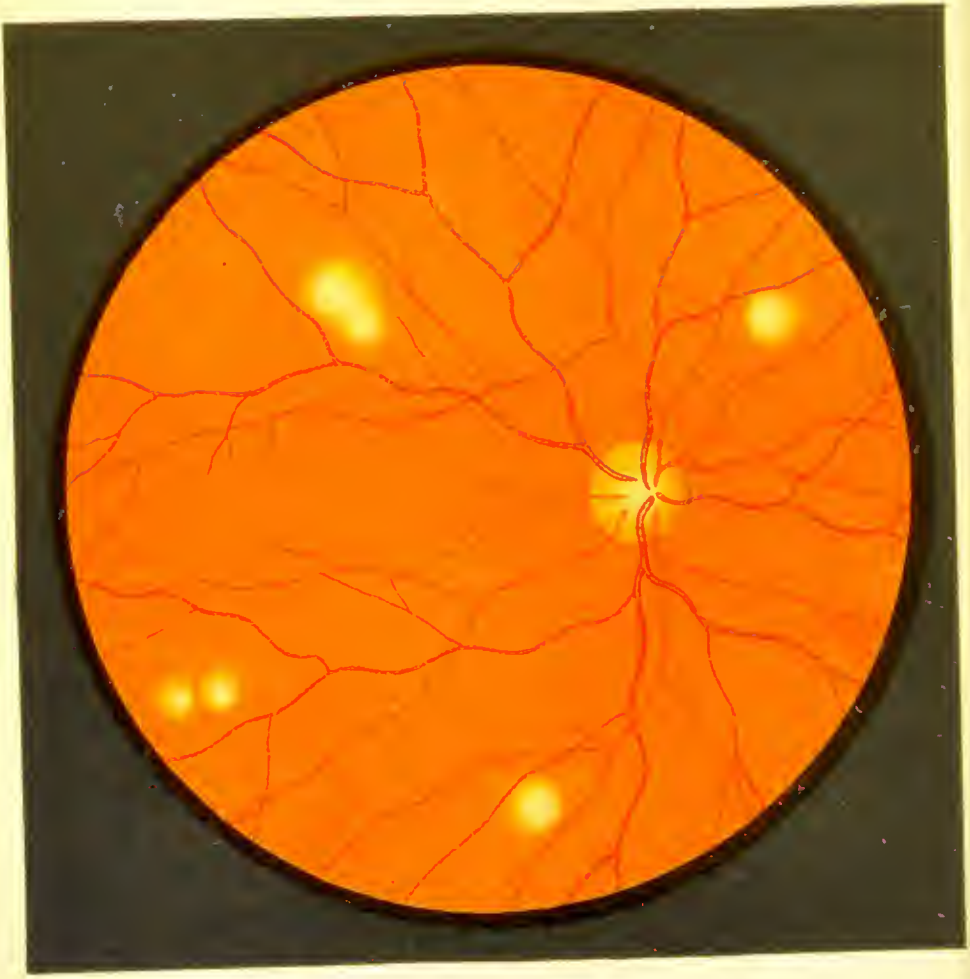

Fig. 57.

Lith Anst v F Reichhold, Mun hen

Fig. 57. Miliar-Tuberkel in der Aderhaut bei acuter Miliar-Tuberculose, eine bei dieser Erkrankung bald vor dem Tode sehr häufig auftretende Erscheinung. Die rundlichen hier und da zusammenfliessenden, hellen, unscharf begrenzten Herde haben, wenn sie noch ganz klein und daher vom Pigmentepithel zum Teil bedeckt sind, mehr grauweisse, später mehr gelbweisse oder gelbrote Färbung. Die grossen derartigen Knötchen ragen manchmal etwas vor und drängen die Netzhaut entsprechend nach vorn, sodass ein darüber wegziehendes Retinalgefäss eine entsprechende Biegung macht. Oft sind solche Miliartuberkel von frischer Chorioiditis disseminata, wie sie z. B. in Fig. 51 abgebildet ist, schwer zu unterscheiden.

Fig. 58. Chronische Tuberculose der Aderhaut (aufrechtes Bild). Es bildet hier die Tuberkelwucherung, aus einer grossen Zahl beisammenliegender Tuberkelknötchen bestehend (ein sog. conglobirter Tuberkel), eine langsam wachsende Geschwulst, die auch im Augenspiegelbild die Zusammensetzung aus grau-roten Knötchen erkennen lässt. Diese nach aussen oben peripher liegende Geschwulst, deren vordere Grenze mit dem Ophthalmoscop nicht sichtbar ist, wird längs ihrer hintern Grenze von einem unregelmässigen unscharf begrenzten hellen Saum der Aderhaut umgeben, welcher diagnostisch von Bedeutung ist. Man sieht nämlich, dass im Bereich dieses Saumes Entzündung und entsprechende Lockerung des Pigmentes thätig ist. Man sieht an den Saum angrenzend auch kleine, disseminirte, weisse und gelbe chorioiditische Fleckchen, sodass man deutlich den Eindruck gewinnt, dass die Geschwulst in ihrer nächsten Umgebung Entzündung verursacht, wie man dies ja bei tuberkulösen Wucherungen (im Gegensatz z. B. zum Sarkom) zu beobachten pflegt. — Ferner sieht man, dass der Sehnerv entzündet, d. h. gerötet und unscharf begrenzt ist. Doch kann dies auch davon herrühren, dass der Junge auch conglobirte Tuberkelknoten und Miliartuberkel im Gehirn hatte. (Diesen Fall, bei welchem mein Lehrer Horner zum ersten Mal am Menschen die Diagnose conglobirter Tuberkel der Aderhaut und zwar mit dem Augenspiegel stellte, habe ich in Gräfe's Archiv Bd. 25 näher [auch anatomisch] beschrieben.)

Fig. 58.

Lith Anst v F Reichhold, München

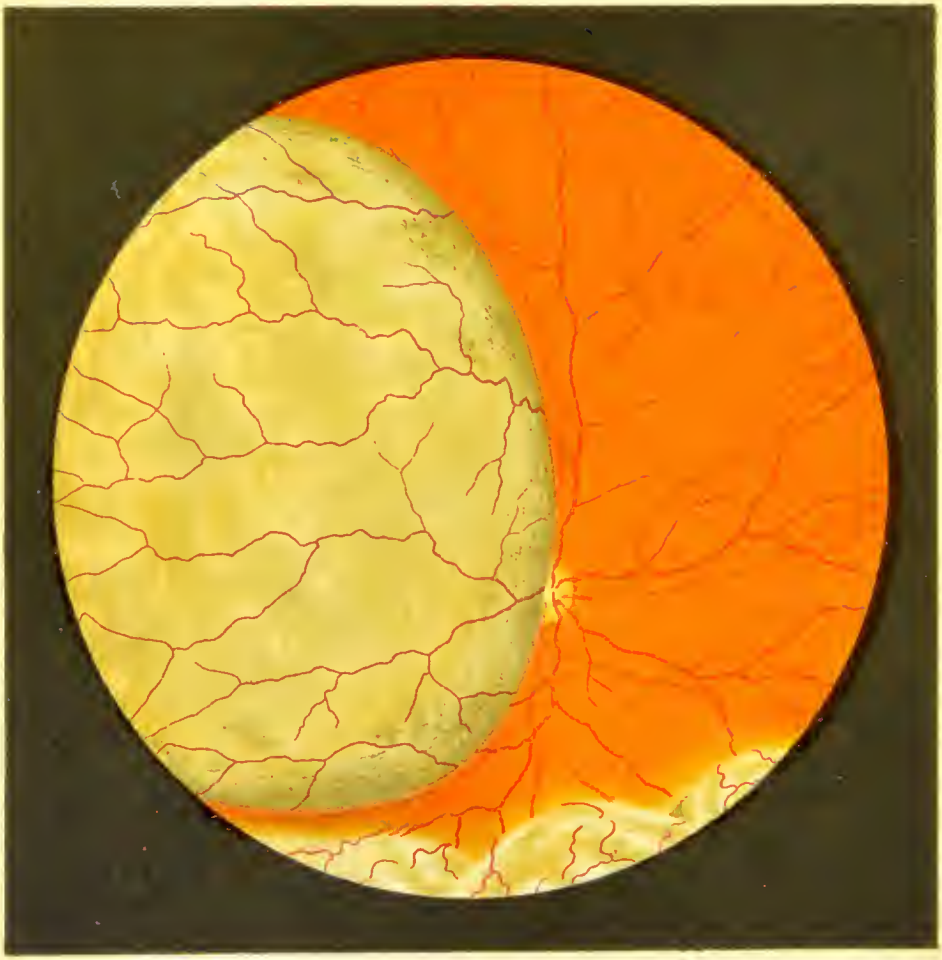

Fig. 59.

Lith Anst v F Reichhold, Munchen

Fig. 59. Sarkom der Aderhaut. Die links im Bild liegende rundliche Geschwulst von graublauer Färbung mit etwas fleckiger Oberfläche verhindert schon, indem sie als grosser Knoten von der Gegend des Aequators des Auges in den Glaskörperraum hineinragt, den Einblick auf den Sehnerv zur Hälfte. Geht man bei der Untersuchung im aufrechten Bilde mit dem Kopf hin und her, so sieht man den Rand der Geschwulst sich stark gegen den Sehnerv verschieben, was beweist, dass der Rand der Neubildung nicht etwa auf dem Sehnerv liegt, sondern weit vor demselben, der Wölbung des rundlichen Knotens entsprechend. Die Neubildung ist von der Netzhaut überzogen, wie man an den Gefässen erkennt, die darüber hinziehen. Immerhin ist deren Verlauf etwas anders, als in der normalen Retina, namentlich etwas stärker geschlängelt. Für die Sarkom-Natur der Geschwulst spricht die im Ganzen dunkle Färbung und die leichte dunkle Fleckung der Oberfläche. Eine einfache Netzhautablösung würde Faltenbildung erkennen lassen. Am untern Rande des Bildes ist eine einfache Netzhautablösung, wie sie solche Geschwülste manchmal begleitet, zu sehen, der übrige Augengrund ist normal. — Es handelte sich hier wie im folgenden Fall um ein Pigment-Sarkom.

Fig. 60. Sarkom der Aderhaut. — In diesem Fall hat die pigmentierte Wucherung schon bedeutendere Grösse erreicht, als im vorigen. Eine begleitende Netzablösung fehlt. Der übrige Augengrund ist normal, nur in der Maculagegend ist eine ganz geringe helle Fleckung vorhanden. Man sieht die Grenze des rundlichen Tumors nicht, weil dessen Rundung dieselbe überragt. Daher verschwinden auch die Netzhautgefässe eine Strecke weit, um dann, nachdem sie auf die Wucherung hinaufgestiegen, wieder sichtbar zu werden und unregelmässig auf derselben zu verlaufen.

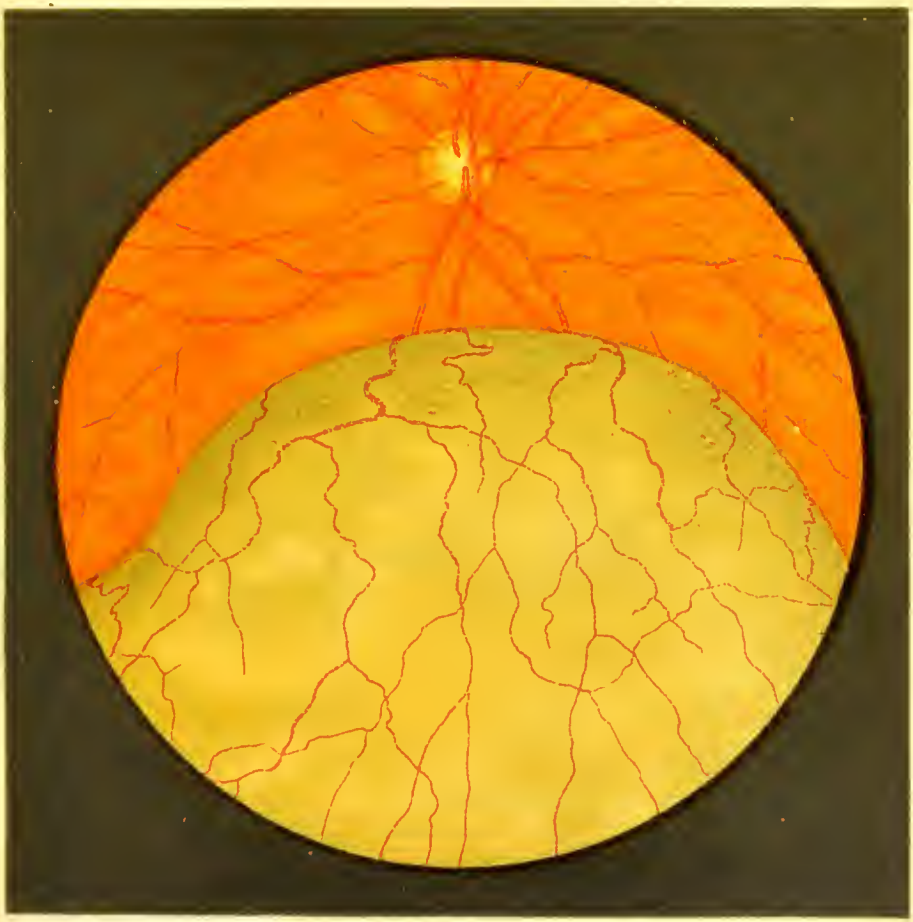

Fig. 60.

Lith Anst v F Reichhold, München

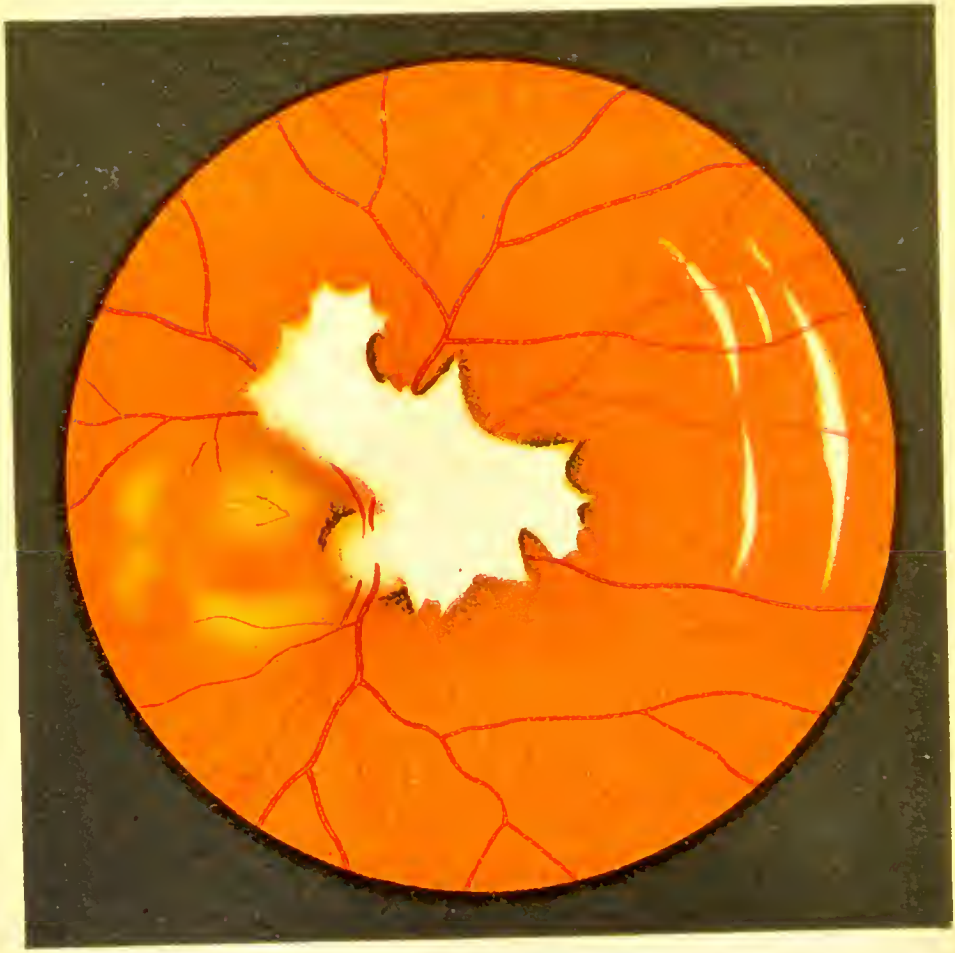

Fig. 61.

Lith Anst. F Reichhold, München

Fig. 61. Veränderung der Aderhaut durch starke Quetschung des Auges. — Aderhautrisse. — Der Papierpfropf eines blinden Schusses hatte eine sehr starke Quetschung des Auges zur Folge. Nachdem das Blut, das sich dabei in die vordere Kammer und in den Glaskörper ergoss, geschwunden war, sah man einen grossen Bezirk nasal und unten vom Sehnerv und diesen selbst zur Hälfte mit einer weissen offenbar bindegewebigen Membran bedeckt, unter der die Netzhautgefässe und die Begrenzung des Sehnervs vollständig verschwanden, wie dies in der Figur zu sehen. Die Begrenzung dieser Membran zeigt eigenthümliche Bogen und stellenweise etwas dunklen Saum. Weiter nasalwärts sieht man 5 grössere und kleinere in characteristischer Weise annähernd in Parallelkreisen (zum Aequator) liegende Risse in der Aderhaut, deren weisse Färbung dadurch bedingt ist, dass dort die Sklera durch die Risse durchblickt. Ihre Ränder sind scharf, stellenweise etwas dunkel gesäumt. Die Netzhautgefässe ziehen ungestört über die Risse weg. Zwischen Opticus und Macula und in dieser findet sich feine Fleckung. Der übrige Augengrund ist normal.

Fig. 62. Sklerose der Aderhautgefässe, disseminierte Chorioiditis und secundäre Pigmentierung der Netzhaut. — Von diesem Krankheits-Prozesse, den ich in dieser Figur nach einem sehr stark entwickelten Fall derart abbildete, sieht man nicht gerade selten weniger stark gediehene Beispiele, wo dann die Veränderungen nur an einem kleinen Bezirk des Augengrundes vorhanden sind. Der Schwerpunkt der Erkrankung liegt hier wohl in der Sklerosierung der Chorioidalgefässe zugleich mit Schwinden des Pigmentes der Retina, sodass die Aderhaut deutlich sichtbar wird und damit auch die Veränderung ihrer Gefässe, deren Wandung weiss und undurchsichtig wird, sodass man das Gefässnetz nicht rot, sondern fast weiss auf dunklem Grunde sieht. Diese Gefässveränderung ist am stärksten am hintern Pol und um den Sehnerv herum, um peripher langsam abzunehmen. An der Grenze der stärksten Sklerosierung finden sich rund herum vereinzelte weisse, atrophische Fleckchen in der Aderhaut, zum Teil mit Pigment-Rand. Ausserdem sieht man in dieser Zone spärliche, zum Teil zackige reine Pigmentfleckchen, die wohl in der Netzhaut liegen. Diese ist im übrigen nicht erkrankt und ihre Gefässe zeigen keine Wandveränderung.

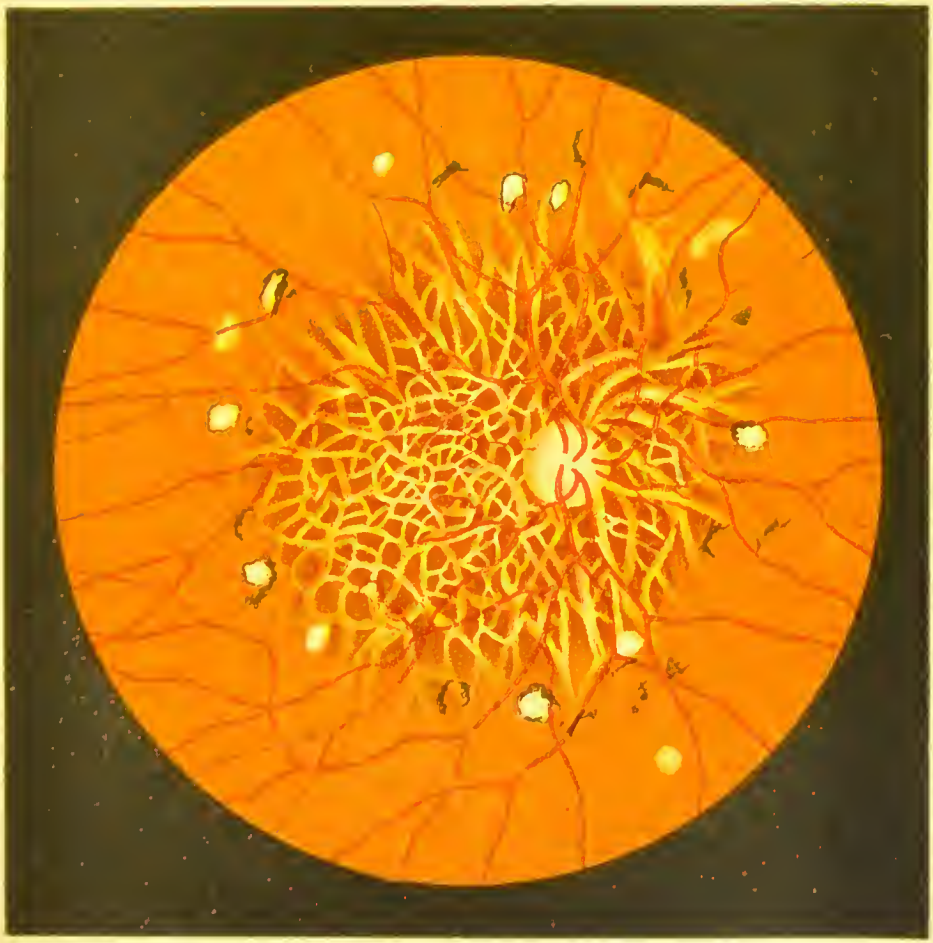

Fig. 62.



Fig. 63

Fig. 63. Schwund der Aderhaut am Sehnerv bei Myopie. — Die vier Bilder (sowie die zwei der folgenden Tafel und die fünf Bilder von Fig. 35 und 36) geben Beispiele der so vielgestaltigen, bald sichel- bald halbmondförmigen, bald ringförmigen, bald in Form eines „Conus" oder „Meniscus" auftretenden, bald anderswie gestalteten Atrophie der Aderhaut am Sehnerv, die zuerst und am stärksten gewöhnlich an dessen temporalem Rande ausgeprägt ist. Im Bereich dieser Atrophie liegt die Sklera frei zu Tage, daher die mehr oder weniger weisse Färbung, von der sich manchmal einige kleine Pigmentrestchen, oder einige übrig gebliebene Gefässe (Fig. 63 d) lebhaft abheben. Ueber den atrophischen Bezirk weg ziehen ungestört die Netzhautgefässe, ohne dass sie an den peripheren Rändern der weissen Stellen eine Biegung machen, weshalb es nicht gerechtfertigt ist, diese atrophischen Bezirke schlechtweg als Staphylome zu bezeichnen. Nur da, wo eine Abknickung der Retinalgefässe deutlich ist und man sieht, dass diese Abknickung dem Rand einer Vertiefung entspricht, kann von eigentlichem Staphylom die Rede sein. Was noch weiter den Verlauf der Netzhautgefässe betrifft, so ist in diesen vier Bildern und einigen der erwähnten gleichartigen zu sehen, wie diese mehr gestreckt und mehr nach der temporalen Seite gedrängt verlaufen. Es ist dies bei starker Kurzsichtigkeit oft der Fall. — Stilling u. A. erklären schmale Sicheln oder Menisken dadurch bedingt, dass man dort die seitliche Wand des Scleraleanales sehe.

Fig. 64. a) Schwund der Aderhaut am Sehnerv bei Myopie. — Disseminierte Aderhautherde und Verminderung des Pigmentes am Augengrund. — Bei starker Kurzsichtigkeit schliessen sich an die um den Sehnerv auftretende Atrophie der Chorioidea oft noch weitere atrophische Flecken an, welche aussehen wie die bei Chorioiditis disseminata. Dies zeigte schon Fig. 36 c. Auch diffuse Verminderung des Pigmentes am ganzen Augengrunde sieht man oft bei starker Kurzsichtigkeit, sodass derselbe viel heller ist und die Aderhautgefässe wie in Fig. 36 c rot auf hellem Grund, oder auch, wie in dieser Figur, hell auf rotem Grund erscheinen. Dabei nimmt auch der Sehnerv oft eine etwas fahle Färbung an und hebt sich wenig ab von dem ihn umgebenden Ring.

b) In dieser Figur ist, zumal der Sehnerv etwas schief steht und oval erscheint, die Abgrenzung desselben von der temporalen Aderhautatrophie ebenfalls wenig ausgeprägt, sodass hier, wie übrigens auch in Fig. 35 a und b ein Unkundiger leicht in Gefahr gerät, die Sichel zur Sehnervenscheibe zu rechnen und eine „Vergrösserung des Sehnervs“ zu diagnostizieren.

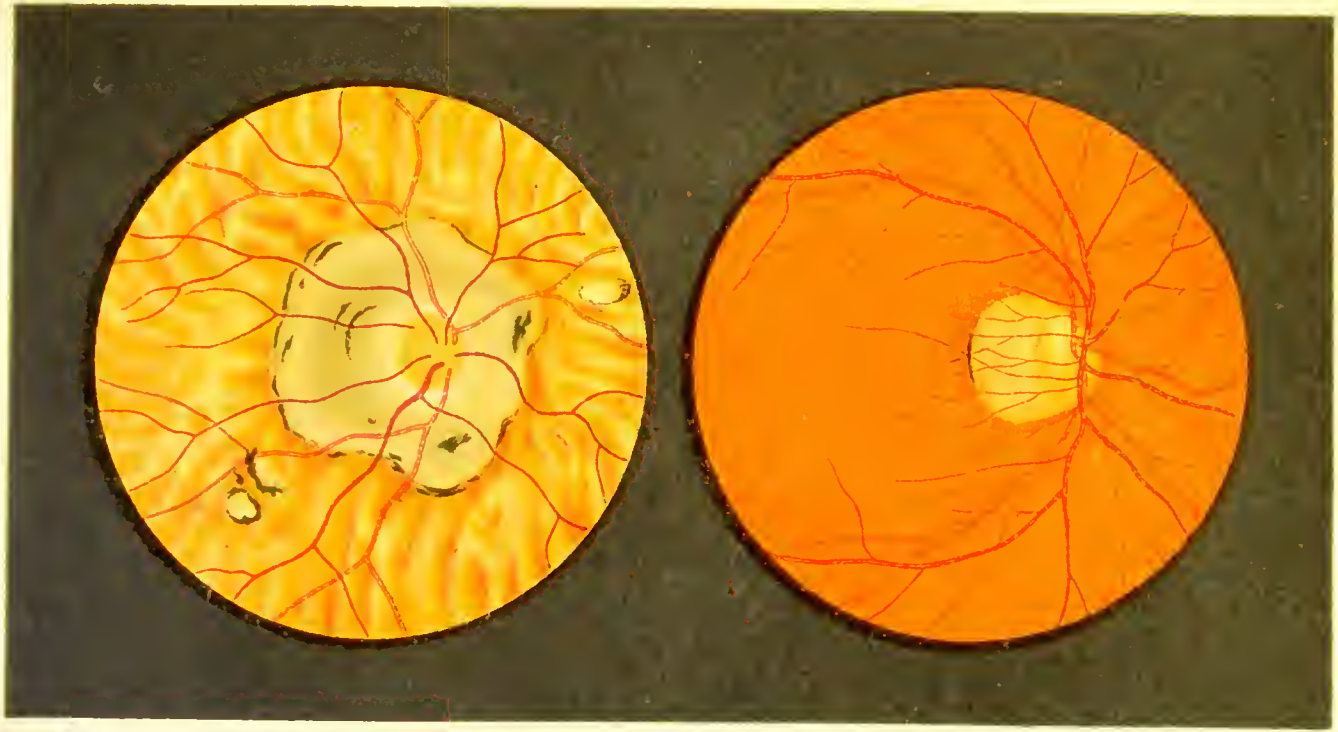

a Fig. 64. b

Lith Anst v F Reichhold, München

CLAY.

Cursus der topographischen Anatomie

von **Dr. N. Rüdinger**, o. ö. Professor an der Universität München.
Dritte stark vermehrte Auflage.
Mit 85 zum Theil in Farben ausgeführten Abbildungen.
Preis broschirt Mk. 9.—, gebunden Mk. 10.—.

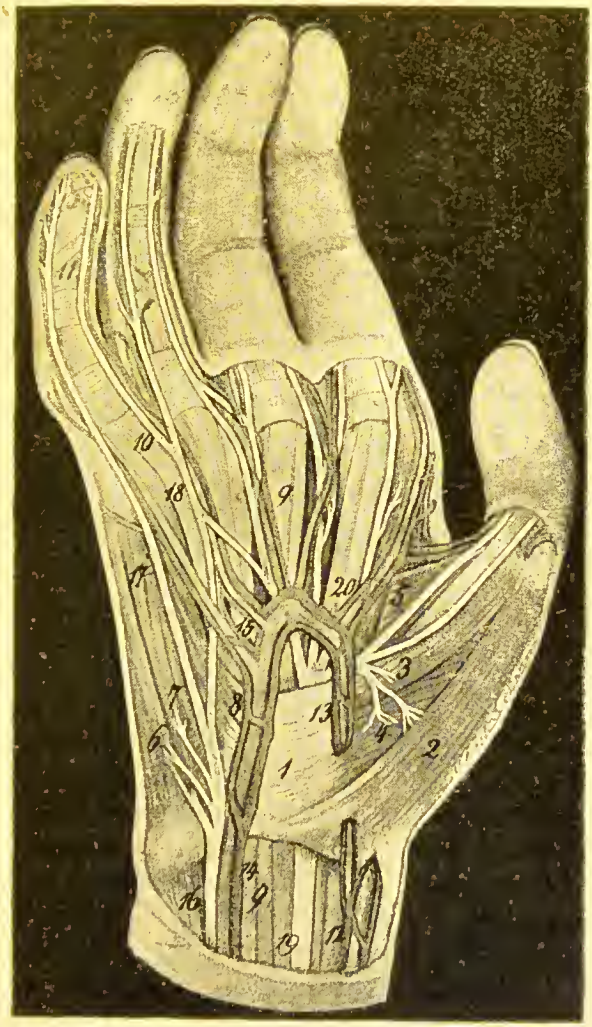

Das Original ist in 3 Farben ausgeführt.

Allg. medic. Centralzeitung, 1892, 9. März: Der Verfasser des vorliegenden Buches hat einem wirklichen Bedürfnis abgeholfen, indem er den Studirenden und Aerzten ein aus der Praxis des Unterrichts hervorgegangenes Werk darbietet, das in verhältnissmässig kurzem Raum alles Wesentliche klar und anschaulich zusammenfasst. Einen besonderen Schmuck des Buches bilden die zahlreichen, in moderner Manier und zum Theil farbig ausgeführten Abbildungen. Wir können das Werk allen Interessenten nicht dringend genug empfehlen.

Anatomie.

Arbeiten aus dem anatomischen Institute zu München. Herausgegeben von K. v. Kupffer und N. Rüdinger. gr. 8°.

Heft 1: Utschneider, A., Lendennerven der Affen und der Menschen. 32 Seiten. Mit 1 Tafel. 1892. M. 1.—.

Heft 2: Tettenhammer, Ueber das Vorkommen offener Schlundspalten bei einem menschlichen Embryo. 34 S. Mit 12 Abbildungen. 1892. M. 1.—.

Heft 3: Höfer, W., Vergleichende anatomische Studien über die Nerven des Armes und der Hand beim Menschen und bei dem Affen. 106 S. Mit 6 Tafeln. 1892. M. 4.—.

Heft 4: Kupffer, K. v., Ueber die Entwickelung von Milz und Pankreas. 17 S. Mit 7 Abbildungen. 1892. M. 1.—.

Heft 5: Kupffer, K. v., Ueber das Pankreas bei Ammocoetes. 24 S. Mit 7 Abbildungen. 1893. M 1.—.

Boegle, K., Die Entstehung und Verhütung der Fussabnormitäten. 139 S. Mit 39 Abbildungen. 1893. Broschirt. M. 4—.

Kupffer, K. v., Studien zur vergleichenden Entwicklungsgeschichte des Kopfes der Kranioten. Lieferung 1. Entwicklung des Accipenser Sturio. Mit 10 lithographischen Tafeln. gr. 8°. 1893. Broschirt. M. 10.—.

Lieferung 2. Entwicklung des Kopfes von Ammocoetes Planeri. Mit 12. lithogr. Tafeln. gr. 8°. 1894. M. 10.—.

Das ganze Werk wird in zwanglosen Heften erscheinen; jährlich gelangen 1–2 Hefte zur Ausgabe. Jedes Heft bildet für sich ein abgeschlossenes Ganzes.

Abonnements nehme ich gerne entgegen.

Plessen, J. v. und **J. Rabinowicz**, Die Kopfnerven von Salamandra maculata im vorgerückten Embryonalstadium. Mit 4 colorirten Tafeln. 4°. 1891. Broch. M. 5.—.

Schäffer, O., Untersuchungen über die normale Entwicklung der Dimensionsverhältnisse des fötalen Menschenschädels mit besonderer Berücksichtigung des Schädelgrundes und seiner Gruben. Mit 50 Abbildungen und Tafeln. 4°. 1893. Broschirt. M. 7.—.

Schmitt, D. A., Die Fascienscheiden und ihre Beziehungen zu Senkungsabcessen. 122 S. 8°. 2 Tafeln. M. 4.—.

Die typischen Operationen und ihre Uebungen an der Leiche.

Kompendium der chirurgischen Operationslehre.

Dritte erweiterte Auflage.

Von

Ober-Stabsarzt Dr. E. Rotter.

388 Seiten.
Mit 110 Illustrationen.
Elegant gebd. *M.* 8.—

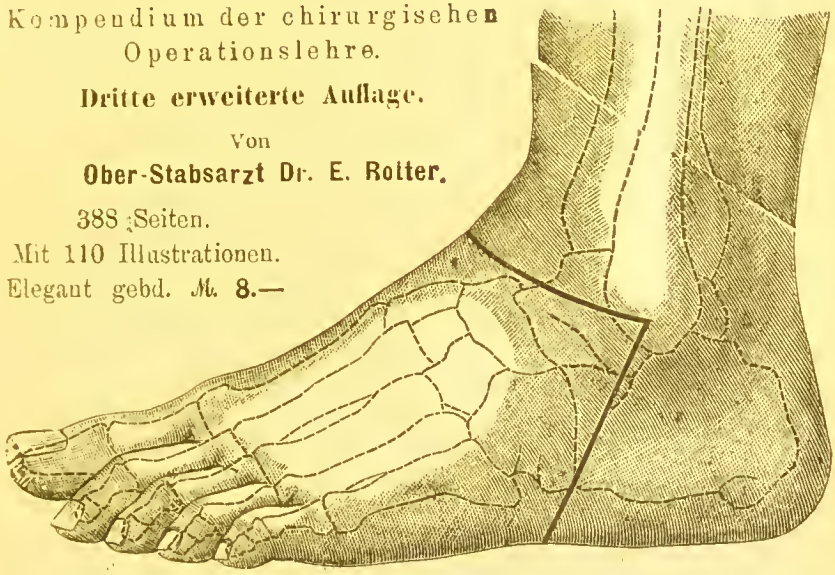

Die dritte vorzüglich ausgestattete Ausgabe enthält alle neueren Errungenschaften der operativen Technik. Dieselben sind durch ausgezeichnete Illustrationen erläutert und bieten reichen Stoff der Belehrung. Die gesamte Fachpresse hat mit seltener Uebereinstimmung die Vorzüge dieses Werkes anerkannt.

Die **Berliner klinische Wochenschrift** sagt: »Verfasser hat es verstanden, mit aller Umsicht den praktischen Verhältnissen Rechnung zu tragen und in seinem Handbuch präcise Darstellung mit Vollständigkeit des Inhaltes in so glücklicher Weise zu verbinden. Weit entfernt vom trocknen Stil so manchen Nachschlagebuches, regt es durch die flotte und anziehende Sprache, in der es abgefasst, zur Lektüre an, dabei durch treffliche Abbildungen, mit denen nicht gekargt ist, in übersichtlicher Weise den Text illustrirend. Als leitender Grundsatz für die Besprechung der einzelnen Operationen ist festgehalten, dass zuerst das Operationsgebiet unter Berücksichtigung von Inspektion und Palpation dem geistigen Auge klargelegt sein muss, ehe das Messer seinen Weg geht. Den neueren Operationen ist vollauf Rechnung getragen, so dass auch in dieser Beziehung der Arzt in der Praxis wie im Felde befriedigt sein wird.«

Rotter, typische Operationen.

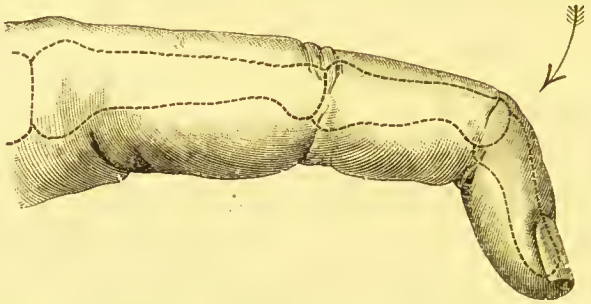

Die Wiener medicinische Presse schreibt: So knapp auch der Text gehalten ist — das Werk zählt nur 388 Seiten — bildet das handliche, sehr gefällig ausgestattete Büchlein nicht nur eine recht vollkommene Operationslehre, sondern nennt und illustrirt auch die für den Arzt unentbehrlichsten chirurgischen Instrumente.

Dem Praktiker, dem Feldarzte und dem Studirenden, die Rotter's Buch liebgewonnen haben, wird es auch späterhin, bei Operationen am Lebenden, ein ungern entbehrtes Vademecum sein. Möge es viele Leser und Freunde finden! *B.*

Arbeiten aus der chirurgischen Poliklinik zu München. Herausgegeben von Ferd. Klaussner. (Münchener medicinische Abhandlungen VIII. Reihe). gr. 8°.

Heft 1: Veith Dr. Jul., Beiträge zur Casuistik der traumatischen Trommelfellrupturen. 1892. 23 S. *M.* 1.—

Heft 2: Büller Dr. J., Bacteriologische und klinische Beobachtungen über Natrium chloroborosum als Antisepticum. 1892. 49 S. *M.* 1.—

Heft 3: Eiseureiter Dr. F., Ueber cavernöse Angiome am Halse. 1894. 28 S. *M.* 1.—

Heft 4: Reim Dr. H., Ueber doppelseitige Oberkiefertumoren und den Erfolg ihrer operativen Behandlung. 1894. 101 Seiten mit 4 Abbildungen *M.* **2.50**

Heft 5: Giehrl Dr. J., Ueber Elephantiasis. 1894. 16 Seiten mit 1 Tafel *M.* 1.—

Annalen
der
Städtischen Allgemeinen Krankenhäuser
in München.

Im Verein mit den Aerzten dieser Anstalten herausgegeben
von **Prof. Dr. von Ziemssen,**
Director des Städt. Allgem. Krankenhauses I/I.

Bd. VI. 1890-92. 477 Seiten mit 19 Abbildgn. Preis *M.* **10.—**

Dieser Band erschien in wesentlich veränderter Form. Während früher die statistischen Tabellen den Hauptinhalt bildeten, enthält dieser Band vorzugsweise allgemein interessirende casuistische Beiträge und lehnt sich in seiner Einrichtung ganz an die Charité-Annalen an.

Chirurgie.

Arbeiten aus der chirurgischen Klinik zu München. Herausg. v. O. Angerer. (Münchener medicin. Abhandlungen III. Reihe).

Heft 1: Weidenmüller, O., Zur Behandlung local. tuberc. Affectionen mit Jodoform-Injection. 1891. 34 S. *M.* 1.—.

Heft 2: Port, K., Ueber die Wirkung des Tuberculinum Kochii bei Lupus. 1892. 41 S. mit 1 graph. Tafel *M.* 1.—.

Boegle, C., Die Entstehung und Verhütung der Fuss-Abnormitäten auf Grund einer neuen Auffassung des Baues und der Bewegung des normalen Fusses. 1893. *M.* 4.—.

Festschrift zum 25jährigen Professoren-Jubiläum v. W. Heineke. Mit Porträt. 1892. Broschirt *M.* 4.—, Leinwand *M.* 5.—.

Inhalt: Kiesselbach, Verwertbarkeit der Hörprüfungsmethoden bei der Beurtheilung der Schwerhörigkeit in Folge von Unfällen. — Krecke, Massage und Mobilisirung bei Knochenbrüchen. — Mayer, Operative Behandlung der Diphtherie. — Schmid, Chirurgie der Nieren. — Koch, Traumatische Losschälung der Haut und der tieferliegenden Schichten. — Graser, Perityphlitis und deren Behandlung. — König, 41 Jahre lang im Wasser gelegene menschliche Leichen. — Horzog, Angeborene Diviationen der Fingerphalangen (Klinodactylie). — Hagen, Halbseitiger Naevus verucosus. — Schmid, Processus vermiformis mit einem Fremdkörper als Inhalt eines Bruchsackes.

Grünwald, Dr. L., Die Lehre von den Nasen-Eiterungen mit besonderer Rücksicht auf die Erkrankungen des Sieb- und Keilbeins und deren chirurgische Behandlung. 167 Seiten. Mit 5 Abbildungen. 1893 *M.* 4.50.

Halbeis, J., Die adenoïden Vegetationen des Nasenrachenraumes bei Kindern und Erwachsenen und ihre Behandlung. 53 S. Mit 1 Abbildung. 8°. 1892. *M.* 2.—.

Hoffa, Dr. Albert, Mittheilungen aus der chirurgisch-orthopädischen Privatklinik des Dr. A. Hoffa. Würzburg 1894. gr. 8°. 121 S. mit Abbildungen *M.* 3.—.

Lingenfelder, J., 70 Arthrectomien des Kniegelenks. 1892. Broschirt *M.* 2.—

Rotter, Dr. E., Die Knöchelbrüche. 28 Seiten mit 2 Abbildgn. 1892. *M.* 1.—.

Seydel, Die erste Hilfe bei Unglücksfällen in den Bergen. Mit 6 Abbildungen. 12°. 1893. 2. Aufl. Cartonnirt *M.* —.50

Pathologische Anatomie.

Arbeiten aus dem patholog. Institut in München. Herausg. von **Prof. Dr. O. Bollinger.** (Münchener medicinische Abhandlungen. I. Reihe.) 8°.

Heft 1: Die Kreuzotter, ihre Lebensweise, ihr Biss und ihre Verbreitung. 48 S. Mit 1 Karte und 4 Abbildungen. Von Dr. A. Banzer. 1891. M. 1.60.

Heft 2: Ueber Lebensdauer und Todesursachen bei den Biergewerben. Ein Beitrag zur Aetiologie der Herzerkrankungen. Von Dr. J. Sendtner. 26 S. 1891. M. 1.—.

Heft 3: Ueber Herzhypertrophie bei Schwangeren und Wöchnerinnen. Von Dr. Max Dreysel. 31 S. 1891. M. 1.—.

Heft 4: Ueber Gallensteinkrankheiten. — Ueber eine seltene Haargeschwulst im menschlichen Magen. Von Prof. Dr. O. Bollinger. 24 S. Mit 1 Abb. 1891. M. 1.—.

Heft 5: Ein Fall von Pero- und Amelie. Von Dr. E. Ibener. 28 S. Mit 4 Abbildungen. 1891. M. 1.—

Heft 6. Ein Beitrag zur Aetiologie der Pneumonie. Von Dr. Richard Sachs. 20 S. 1891. M. 1.—.

Heft 7: Ueber den Einfluss der Verdünnung und der künstlich erzeugten Disposition auf die Wirkung des inhalirten tuberculösen Giftes. 16. S. Mit 1 Tafel. Von D. A. Preyss. 1891. M. 1.—.

Heft 8: Zur Morphologie der Schilddrüse des Menschen. Von Dr. Karl Weibgen. 16 S. 1891. M. 1.—.

Heft 9: Ueber Beckenfrakturen. Von Dr. Georg Michaelis. 24 S. Mit 2 Abbildungen. 1891. M. 1.—.

Heft 10: Ueber das Vorkommen von Tuberkelbacillen ausserhalb des Körpers in Gefängnissen. Von Dr. A. Kustermann. 21 S. 8°. 1891. M. 1.—.

Heft 11: Münchens Tuberculosemortalität in den Jahren 1814 bis 1888. Von Dr. M. Weitemeyer. 20 S. 8°. 1892. M. 1.—.

Band II:

Handatlas der Geburtshilfe.

II. Theil: **Anatomischer Atlas der geburtshilflichen Diagnostik und Therapie.** Mit 145 farbigen Abbildungen und 220 Seiten Text. Von **Dr. O. Schäffer,** s. Z. Assistent an der kgl. Frauenklinik in München. Preis *M.* 8.—.

Der Band enthält: Eine Darstellung eines jeden normalen und pathologischen Vorganges der Schwangerschaft und der Geburt, und zwar fast ausschliesslich Originalien und Zeichnungen nach anatomischen Präparaten.

Der beschreibende Text ist so gehalten, dass er dem studirenden Anfänger zunächst eine knappe, aber umfassende Uebersicht über das gesamte Gebiet der Geburtshilfe gibt, und zwar ist diese Uebersicht dadurch sehr erleichtert, dass die Anatomie zuerst eingehend dargestellt ist, aber unmittelbar an jedes Organ, jeden Organtheil, alle Veränderungen in Schwangerschaft, Geburt, Woehenbett angeschlossen, und so auf die klinischen Beobachtungen, auf Diagnose, Prognose, Therapie eingegangen wurde. Stets wird ein Vorgang aus dem andern entwickelt! Hierdurch und durch zahlreich eingestreute vergleichende und Zahlen-Tabellen wird die mnemotechnische Uebersicht sehr erleichtert.

Für Examinanden ist das Buch desshalb brauchbar, weil auf Vollständigkeit ohne jeden Ballast eine ganz besondere Rücksicht verwandt wurde. Für Aerzte, weil die gesamte praktische Diagnostik und Therapie mit besonderer Berücksichtigung der Uebersichtlichkeit gegeben wurde, unter Hervorhebung der anatomischen Indicationsstellung; Abbildungen mehrerer anatomischer Präparate sind mit Rücksicht auf forense Benützung gegeben. Ausserdem enthält das Buch Kapitel über geburtshilfliche Receptur, Instrumentarium und Antiseptik.

Die einschlägige normale und pathologische Anatomie ist in einer Gruppe zusammengestellt einschliesslich der Pathologie der Becken, die Mikroskopie ist **erschöpfend** nach dem heutigen wissenschaftlichen Standpunkte ausgearbeitet.

Jede anatomische Beschreibung ist unmittelbar gefolgt durch die daran anschliessenden und daraus resultirenden physiologischen und klinischen Vorgänge. Der Band enthält somit nicht nur einen ausserordentlich reichhaltigen Atlas, sondern auch ein vollständiges Lehrbuch der Geburtshilfe.

Münchener medicin. Wochenschrift 1894 Nr. 10. Ein Atlas von ganz hervorragender Schönheit der Bilder zu einem überraschend niedrigen Preise. Auswahl und Ausführung der meisten Abbildungen ist gleich anerkennenswerth, einzelne derselben sind geradezu mustergiltig schön. Man vergleiche z. B. mit diesem Atlas den bekannten von Auvard; ja selbst gegen frühere Publicationen des Lehmann'schen Verlags medicinischer Atlanten bedeutet das vorliegende Buch einen weiteren Fortschritt in der Wiedergabe farbiger Tafeln. — Verfasser, Zeichner und Verleger haben sich um diesen Atlas in gleicher Weise verdient gemacht — und ein guter Atlas zu sein, ist ja die Hauptaufgabe des Buches.

Der Text bietet mehr als der Titel verspricht: er enthält — abgesehen von den geburtshilflichen Operationen — ein vollständiges Compendium der Geburtshilfe. Damit ist dem Praktiker und dem Studirenden Rechnung getragen, welche in dem Buche neben einem Bilderatlas auch das finden, was einer Wiedergabe durch Zeichnungen nicht bedarf. — — —

Das Werkchen wird wohl mehrere Auflagen erleben. Als Atlas betrachtet, dürfte das Buch an Schönheit und Brauchbarkeit alles übertreffen, was an Taschen-Atlanten überhaupt und zu so niedrigem Preise im besonderen geschaffen wurde. Gustav Klein - München.

Band III (kommt im Frühjahr 1895 zur Ausgabe):

Handatlas der Gynäkologie.

In ca. 150 farbigen Tafeln mit erklärendem Text.

Von **Dr. O. Schäffer**, s. Z. Assistent an der Frauenklinik in München. Preis *M.* 8.

Der Text zu diesem Atlas schliesst sich ganz an Band II an und bietet ein vollständiges Compendium der Gynäkologie.

Band IV:

Atlas der Krankheiten der Mundhöhle, des Rachens und der Nase.

In 69 meist farbigen Bildern mit erklärendem Text.

Von **Dr. L. Grünwald.**

Preis elegant gebunden *M.* 6.—.

Der Atlas beabsichtigt, eine Schule der semiostischen Diagnostik zu geben. Daher sind die Bilder derart bearbeitet, dass die einfache Schilderung der aus denselben ersichtlichen Befunde dem Beschauer die Möglichkeit einer Diagnose bieten soll. Dem entsprechend ist auch der Text nichts weiter, als die Verzeichnung dieser Befunde, ergänzt, wo nothwendig, durch anamnestische u. s. w. Daten. Wenn demnach die Bilder dem Praktiker bei der Diagnosenstellung behilflich sein können, lehrt anderseits der Text den Anfänger, wie er einen Befund zu erheben und zu deuten hat.

Von den Krankheiten der Mund- und Rachenhöhle sind die praktisch wichtigen sämmtlich dargestellt, wobei noch eine Anzahl seltenerer Krankheiten nicht vergessen sind. Die Bilder stellen möglichst Typen der betreffenden Krankheiten im Anschluss an einzelne beobachtete Fälle dar.

Bei den rhinoskopischen Bildern wird ausserdem besonders die Schulung des hier so schwierigen Sehens in der Perspective berücksichtigt.

Münchener medicin. Wochenschrift 1894, Nr. 7. G. hat von der Lehmann'schen Verlagsbuchhandlung den Auftrag übernommen, einen Handatlas der Mund-, Rachen- und Nasen-Krankheiten herzustellen, welcher in knappester Form das für den Studirenden Wissenswertheste zur Darstellung bringen soll. Wie das vorliegende Büchelchen beweist, ist ihm dies in anerkennenswerther Weise gelungen. Die meist farbigen Bilder sind naturgetreu ausgeführt und geben dem Beschauer einen guten Begriff von den bezüglichen Erkrankungen. Für das richtige Verständnis sorgt eine jedem Falle beigefügte kurze Beschreibung. Mit der Auswahl der Bilder muss man sich durchaus einverstanden erklären, wenn man bedenkt welch' enge Grenzen dem Verfasser gesteckt waren. Die Farbe der Abbildungen lässt bei manchen die Beleuchtung mit Sonnenlicht oder wenigstens einem weissen künstlichen Lichte vermuthen, was besser besonders erwähnt worden wäre.

Der kleine Atlas verdient den Studirenden angelegentlichst empfohlen zu werden, zumal der Preis ein sehr mässiger ist. Er wird es ihnen erleichtern, die in Cursen und Polikliniken beim Lebenden gesehenen Bilder dauernd festzuhalten. Kilian-Freiburg.

Lehmann's medicin. Handatlanten.

Band V:

Atlas der Hautkrankheiten.

Mit 90 farbigen Tafeln und 17 schwarzen Abbildungen.

Herausgegeben von **Dr. Karl Kopp,**

Privatdocent an der Universität München.

Preis elegant gebunden *M.* 10.—.

Urtheile der Presse:

Allgemeine med. Centralzeitung Nr. 86. 1893.

Für keinen Zweig der Medicin ist die Nothwendigkeit bildlicher Darstellung im höheren Grade vorhanden, als für die Dermatologie. Bei der grossen Zahl von Dermatosen ist es ja unmöglich, dass der Studirende während seiner nur zu kurzen Lehrzeit jede einzelne Hautaffection auch nur einmal zu sehen bekommt, geschweige denn Gelegenheit hat, sich eingehend mit ihr vertraut zu machen. Nun ist es ja klar, dass Wortbeschreibungen von einer Hautaffection nur eine höchst unvollkommene Vorstellung vermitteln können, es muss vielmehr bildliche Anschauung und verbale Erläuterung zusammenwirken, um dem Studirenden die charakteristischen Eigenschaften der Affection vorzuführen. Aus diesem Grunde füllt ein billiger Atlas der Hautkrankheiten eine wesentliche Lücke der medicinischen Literatur aus. Von noch grösserer Wichtigkeit ist ein solches Buch vielleicht für den praktischen Arzt, der nur einen Theil der Affectionen der Haut während seiner Studienzeit durch eigene Anschauung kennen gelernt hat, und doch in der Lage sein muss, die seiner Behandlung zugeführten Hautleiden einigermassen richtig zu beurtheilen. Aus diesem Grunde gebührt dem Verfasser des vorliegenden Buches Anerkennung dafür, dass er sich der gewiss nicht geringen Mühe der Zusammenstellung des vorliegenden Atlas unterzogen hat; nicht minderen Dank hat sich die geehrte Verlagsbuchhandlung verdient, von der einerseits die Idee zur Herausgabe des Buches ausging, und die anderseits es verstand, durch den billigen Preis das Buch jedem Arzte zugänglich zu machen. Was die Ausführung der Tafeln anbetrifft, so genügt sie allen Anforderungen; dass manche Abbildungen etwas schematisch gehalten sind, ist unserer Ansicht nach kein Fehler, sondern erhöht vielmehr die Brauchbarkeit des Atlas als Lehrmittel, der hiemit allen Interessenten aufs wärmste empfohlen sei.

Literarisches Centralblatt.

. . . . Besonderes Gewicht wurde neben bester Ausstattung auf einen staunenswerth billigen Preis gelegt, der nur bei sehr grosser Verbreitung die Herstellungskosten zahlen kann. Jedenfalls hat die Verlagsbuchhandlung keine Kosten gescheut, um das Beste zu bieten; der Erfolg wird auch nicht ausbleiben. Prof. Dr. Graser.

Lehmann's medic. Handatlanten.

Band VI:

Atlas der Geschlechtskrankheiten.

Mit 52 farbigen Tafeln, 4 schwarzen Abbildungen und 88 Seiten Text.

Herausgegeben von **Dr. Karl Kopp**, Privatdozent an der Universität München.

Preis elegant gebunden *M.* 7.—.

Der ärztliche Praktiker. Im Anschluss an den Atlas der Hautkrankheiten ist rasch der der Geschlechtskrankheiten von demselben Verfasser mit gleichen Vorzügen vollendet worden. 52 farbige und 4 schwarze Abbildungen bringen die charakteristischen Typen der syphilitischen Hauteffloreszenzen zur Darstellung, begleitet von einem kurzen beschreibenden Text. Nicht ohne triftigen Grund schickt der Autor den Abbildungen und deren Beschreibungen einen gedrängten Uebersichtsartikel über den gegenwärtigen Stand der Venereologie voraus. Denn gar manche Anschauungen haben sich durch die Forschung inzwischen geändert, manche sind bis auf den heutigen Tag noch streitig geblieben. Die beiden Atlanten bilden einen für die Differenzierung der oft frappant ähnlichen Bilder spezifischer Natur unentbehrlichen Rathgeber. *A. S.*

Zeitschrift für ärztliche Landpraxis 1894, Nr. 1. Im Anschluss an den Atlas der Hautkrankheiten (besprochen in der Dezembernummer 1893, S. 384) ist der vorliegende Atlas der Geschlechtskrankheiten erschienen. Auch dieser Band wird dem Praktiker äusserst willkommen sein, und in vollem Masse die Absicht des Verfassers erfüllen, eine zu jedem der zahlreichen Lehrbücher passende, jedermann zugängliche illustrative Ergänzung darzustellen und ein zweckmässiges Unterstützungsmittel für den Unterricht und das Privatstudium abzugeben.

Medico. Der vorliegende 6. Band der Lehmann'schen medizinischen Handatlanten, die wir bereits bei früherer Gelegenheit der Beachtung ärztlicher Kreise empfohlen haben, bringt eine Zusammenstellung von Chromotafeln aus dem Gebiete der venerischen Erkrankungen. Die Abbildungen sind im Allgemeinen recht gut gelungen und sehr instruetiv; die wenigen Zeilen, die als Text den Bildern beigegeben sind, reichen vollkommen aus, da die Abbildungen selbst sprechen und weitläufigere Erklärungen überflüssig machen. Der Atlas bildet ein zweckmässiges Unterstützungsmittel für den Unterricht sowohl, wie für das Privatstudium und dürfte dem Arzte als Ergänzungswerk zum Lehrbuch der geschlechtlichen Krankheiten willkommen sein. Der Preis desselben beträgt *M.* 7.—.

Hygiene.

Arbeiten aus dem hygienischen Institute in München. Herausgegeben von **Geheimrat Prof. Dr. Max v. Pettenkofer.** Hoft 4. (Münchener medicin. Abhandlungen V. Reihe.) gr. 8°.

Heft 1: Die Schwemmkanalisation in München. Von Max v. Pettenkofer. 16 Seiten, 1891. *M.* 1.—.

Heft 2: Die Fehlböden (Zwischendecken). Ihre hygienischen Nachtheile und deren Vermeidung. Von Dr. Heinzelmann. 36 Seiten. 1891. *M.* 1.—.

Heft 3: Acht Thesen gegen die Münchener Schwemmkanalisation. Besprochen von Max v. Pettenkofer. 22 Seiten. 1892. *M.* 1.—.

Heft 4: Ueber Cholera mit Berücksichtigung der jüngsten Choleraepidemie in Hamburg. Von Max v. Pettenkofer. 39 Seiten. 1892. *M.* 1.—.

Heft 5: Cholera-Explosionen und Trinkwasser von Max v. Pettenkofer. 26 S. Text u. 6 graph. Tafeln *M.* 1.—.

Boucek, Dr. B., Die Cholera im Bodebrader Bezirke. Eine epidemiologische Studie. Mit 48 S. Text und 41 Plänen. *M.* 2.—.

Brendel, Dr. C., Der Alkohol ein Völkergift. Vortrag. gr. 8°. 1894. 24 Seiten. *M.* —.40.

Einleitung der Fäkalien Münchens in die Isar. Protokoll der Sitzung des erweiterten Obermedicinal-Ausschusses. 73 Seiten. 1892. gr. 8°. *M.* 1.20.

Emmerich, Prof. Dr., und **Tsuboi, Prof. Dr.,** Die Cholera asiatica eine durch die Cholerabacillen verursachte Nititvergiftung. 1893. 8°. 29 Seiten. *M.* 1.—.

Gümpel, C. G., Ueber die natürliche Immunität gegen Cholera. Verhütung dieser, sowie ähnlicher Krankheiten durch einfache physiologische Mittel. 71 Seiten Text. *M.* 2.—.

Massregeln gegen die Cholera *M.* —.20.

Prausnitz, Dr. W., Zur Einführung der Schwemmkanalisation in München. Offener Brief an Prof. Alex. Müller in Berlin. *M.* —.60.

Ripperger, A., Die Influenza. Ihre Geschichte, Epidemiologie, Aetiologie, Symptomatologie und Therapie, sowie ihre Complicationen und Nachkrankheiten. Mit 4 Tafeln. 1892. Brosch. *M.* 10.—.

Soxhlet, Ein verbessertes Verfahren der Milch-Sterilisirung. 24 Seiten. 1891. *M* —.80.

Soxhlet, Die chemischen Unterschiede zwischen Kuh- und Frauenmilch und die Mittel zu ihrer Ausgleichung. 1893. *M.* —.60.

Weber, Dr. H., Ueber den Einfluss der klimatischen Boden- und gesellschaftlichen Verhältnisse auf das Vorkommen und den Verlauf der Lungentuberculose. *M.* —.60.

Grundzüge der Hygiene

Von **Dr. W. Prausnitz,** Professor an der Universität Graz.

Für Studirende an Universitäten und technischen Hochschulen, Aerzte, Architekten und Ingenieure.

Zweite erweiterte und vermehrte Auflage.

Mit 192 Original-Abbildungen. Preis broch. *M.* 7.—, geb. *M.* 8.—.

Das Vereinsblatt der pfälz. Aerzte, schreibt: Das neue Lehrbuch der Hygiene ist in seiner kurz gefassten, aber präcisen Darstellung vorwiegend geeignet zu einer raschen Orientirung über das Gesammtgebiet dieser jungen Wissenschaft. Die flotte, übersichtliche Darstellungsweise, Kürze und Klarheit, verbunden mit selbstständiger Verarbeitung und kritischer Würdigung der neueren Monographien und Arbeiten, Vermeidung alles unnöthigen Ballastes sind Vorzüge, die gerade in den Kreisen der praktischen Aerzte und Studenten, denen es ja zur Vertiefung des Studiums der Hygiene meist an Zeit gebricht, hoch geschätzt werden.

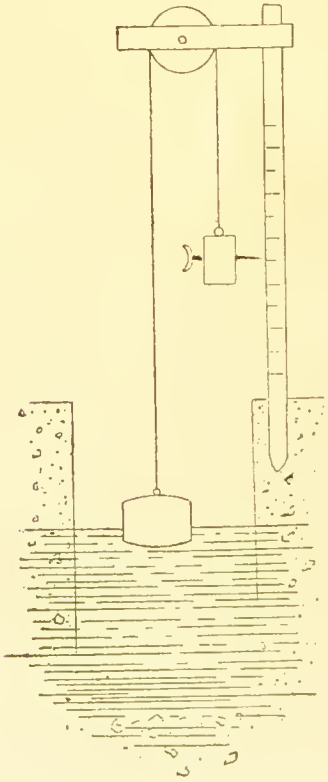

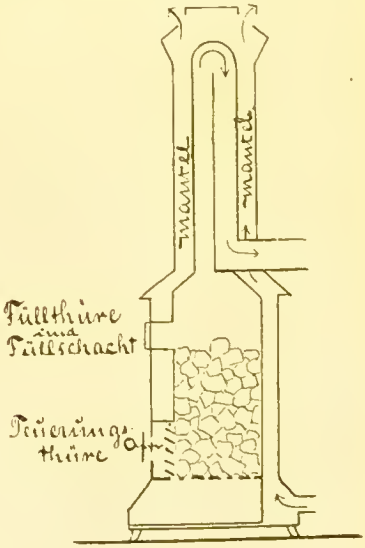

Psychiatrie und Nervenkrankheiten.

Bericht über die Verhandlungen des Vereins der deutschen Irrenärzte:

I. **Psychatrie und Seelsorge.** Mit Berücksichtigung des in der Konferenz des Verbandes deutscher evangelischer Irrenseelsorger von den Pastoren von Bodelschwingh, Hafner und Knodt vertretenen Standpunktes. Von Siemens-Lauenburg i. B. und Zinn senior in Eberswalde.

II. **Reform des Irrenwesens in Preussen** und des Verfahrens in Entmündigungssachen wegen Geisteskrankheiten. Von Zinn senior in Eberswalde und Pelmann in Bonn. 1893. 8°. 115 S. *M.* **2.—.**

Grashey, H., Experimentelle Beiträge zur Lehre von der Blut-Circulation in der Schädel-Rückgratshöhle. 75 Seiten mit 35 Abbildungen. Fol. 1892. Broschirt *M.* **10.—.**

Hoesslin, R. v., Ueber die Behandlung chronischer Rückenmarkskrankheiten und die Vortheile localer Kältereize bei denselben. 23 Seiten. 8°. 1892. *M.* **1.—.**

Loewenfeld, L., Die objectiven Zeichen der Neurasthenie. 53 S. 8°. 1892. *M.* **1.60.**

Moebius, P. J., Ueber infantilen Kernschwund. 34 Seiten. 8°. 1892. *M.* **1.—.**

Ringier, G., Erfolge des therapeutischen Hypnotismus in der Landpraxis. Mit einem Vorwort von Aug. Forel. gr. 8°. 216 Seiten. 1891. Broschirt *M.* **5.—**, gebunden *M.* **6.—.**

von Schrenk-Notzing, Ueber Suggestion und suggestive Zustände. 8°. 40 Seiten. 1893. *M.* **1.—.**

Snell, O., Hexenprocesse und Geistesstörung. Psychiatrische Untersuchungen. 130 Seiten. 8°. 1891. Broschirt *M.* **4.—.**

Strümpell, Ad., Ueber Wesen und Behandlung der tabes dorsalis. 22 Seiten. 8°. 1890. Broschirt *M.* **—.60.**

Berzelius und Liebig, Ihre Briefe von 1831—1845 mit erläuternden Einschaltungen und gleichzeitigen Briefen von Liebig und Wöhler sowie wissenschaftlichen Nachweisen herausgegeben mit Unterstützung der kgl. bayer. Akademie der Wissenschaften von Justus Carrière. Preis elegant gebunden **7** *M.*, broschirt *M.* **6.—.**

Verlag von J. F. LEHMANN in MÜNCHEN.

Auflage 3000.

MÜNCHENER

MEDICINISCHE WOCHENSCHRIFT

(ÄRZTLICHES INTELLIGENZBLATT)

ORGAN FÜR AMTLICHE UND PRAKTISCHE ÄRZTE

Herausgegeben von

Dr. Bollinger, Dr. Gerhardt, Dr. v. Heineke, Dr. G. Merkel. Dr. Michel, Dr. H. v. Ranke, Dr. v. Schleiss, Dr. v. Winckel, Dr. v. Ziemssen. Redaction: **Dr. B. Spatz.**

Die Münchener medicinische Wochenschrift bietet, unterstützt durch hervorragende Mitarbeiter, eine vollständige Uebersicht über die Leistungen und Fortschritte der gesammten Medicin, sowie über alle die Interessen des ärztlichen Standes berührenden Fragen. Sie erreicht dies in erster Linie durch zahlreiche werthvolle **Originalarbeiten.**

Aus folgenden Kliniken bringt die M. M. W. Originalarbeiten: **Berlin**: Chirurg. Klinik. **Bonn**: Medic. Poliklinik. **Breslau**: Path.-anat. Institut. **Erlangen**: Medicin. Klinik, Chirurg. Klinik, Gynäkolog Klinik, Augenklinik, Medicin. Poliklinik, Physiolog. Institut, Pathолog.-anat. Institut. **Freiburg**: Medic. Klinik, Chirurg. Klinik, Gynäkolog. Klinik, Psychiatrische Klinik, Ophthalmolog. Klinik, Medicin. Poliklinik, Pathолog.-anat. Institut, Hygien. Institut. **Giessen**: Medicin. Klinik, Chirurg. Klinik, Path.-anat. Institut. **Greifswald**: Chir. Klinik. **Halle a. d. S.**: Med. Klinik, Frauen-Klinik, Hygien. Institut. **Heidelberg**: Med. Klinik, Amb. Klinik für Kehlkopf-, Nasen- u. Rachenkrankh. **Jena**: Med. Klinik. **Königsberg**: Path.-an. Institut. **Leipzig**: Med. Klinik, Chirurg. Klinik. **München**: Med. Klinik, Chirur. Klinik, Frauenklinik, Augenklinik, Kinderklinik, Chir. Poliklinik, Pädiatr. Poliklinik, Med.-klin. Institut, Histolog. Laboratorium, Pathолog. Institut, Hygien. Institut. **Strassburg**: Ophthalmolog. Klinik. **Tübingen**: Med. Klinik, Chir. Klinik. **Würzburg**: Med. Klinik. Chir. Klinik, Frauenklinik, Ophthalmolog. Klinik, Syphilido-Klinik, Otiatrische Poliklinik, Amb. für Nasen-, Rachen- und Kehlkopfkrankh., Path.-anat. Institut, Hygien. Institut, Pharmakolog. Institut. **Amsterdam**: Hygien. Institut. **Krakau**: Medicinische Klinik. **Zürich**: Medicinische Klinik. Psychiatrische Klinik.

Die Münchener medicin. Wochenschrift bringt ferner **Referate** und **Besprechungen** aller wichtigen Erscheinungen der medicinischen Literatur, sowie **Berichte** über die Verhandlungen der bedeutenderen ärztlichen Congresse und Vereine. Durch die Vollständigkeit und Promptheit ihrer Berichterstattung zeichnet sich die Münchener medicinische Wochenschrift vor allen anderen medicinischen Blättern aus.

Mittheilungen aus der Praxis, Feuilletons, therapeutische und tagesgeschichtliche Notizen, Universitäts- und Personal-Nachrichten, ärztliche Vacanzen etc. geben dem Inhalte der Münchener medicinischen Wochenschrift eine unübertroffene Vielseitigkeit.

Eine Gratis-Beilage zur Münchener medicinischen Wochenschrift bildet die **„Galerie hervorragender Aerzte und Naturforscher"**; bisher erschienen die Porträts von Koch, v. Nussbaum, Lister, v. Pettenkofer, Pastour, v. Naegeli, v. Gudden, v. Scanzoni, v. Helmholtz, Virchow, v. Volkmann, v. Seitz, v. Brücke, v. Baer, Credé, Thiersch etc. etc.

Probenummern stehen gratis und franco zur Verfügung.

Preis pro Quartal M. 5.—.

Verlag von J. F. LEHMANN in MÜNCHEN.

Lehmann's med. Handatlanten.

Bd. VIII.

Atlas und Grundriss der traumatischen

Fracturen und Luxationen

mit 64 farbigen Tafeln und erklärendem Text

von

Professor Dr. H. Helferich in Greifswald.

Preis eleg. geb. **Mk. 8.—**

Auf 64 farbigen Tafeln werden sämmtliche Fracturen und Luxationen die für den Studierenden und Arzt von praktischer Bedeutung sind, in mustergiltiger Weise zur Darstellung gebracht. Jeder Tafel steht ein erklärender Text gegenüber, aus dem alles nähere über die anat. Verhältnisse, Diagnose und Therapie ersichtlich ist.

Ausserdem enthält der Band ein vollständiges Compendium der Lehre der traumat. Frakturen und Luxationen. Wie bei den Bildern, so ist auch im Texte das Hauptgewicht auf die Schilderung des praktisch Wichtigen gelegt, während Seltenheiten nur ganz kurz behandelt werden.

Das in der Praxis entstandene Buch will dem Studierenden und Praktiker ein zuverlässiger Führer sein, der es ihm durch Bild und Wort ermöglicht, sich in kürzester Zeit eine richtige Vorstellung der betreffenden Verletzung zu machen. Zur Vorbereitung für das Examen ist das Buch vorzüglich geeignet.

Der Preis ist in Anbetracht der prächtigen, in Farbendruck ausgeführten Bilder, ein ganz aussergewöhnlich niedriger.